COLUMBIA LIBRARIES OFFSITE
HEALTH SCIENCES STANDARD
HX64132552
RC794 .G921 Atlas und Grundriss
RECAP

Bd. XIV

Kehlkopf-Krankheiten

von

Dr. L. Grünwald

FROM THE LIBRARY OF

WILLIAM DUNCAN McKIM

GRADUATE OF

COLUMBIA UNIVERSITY

A. B., 1875; A. M., 1878; M. D., 1878

EHMANN in MÜNCHEN.

dicin. Handatlanten,

assten Lehrbüchern.

sgegeben von

. L. **Grünwald**, Prof Dr. **O. Haab**,
Privatdocent Dr. **A. Hoffa**, Prof.
. **Chr. Jakob**, Privatdocent Dr.
3. **Lehmann**, Prof. Dr. **Mračeк**,
fer, Docent Dr. **O. Zuckerkandl**,
t. a. m.

wissenschaftlichen Werte,

ng, zu billigem Preise,

das ... *die Ver-*
lags ... *erie von*
Atla ... *die all-*
gem ... *un ver-*
schie ... *dentlich*
aner ... *Autori-*
täten ... *ihr ge-*
lung ... *führen,*
und ... *n hohen*
wiss ... *r bild-*
liche

Uebe ... en sind
holländ ... ösischer,
nisch ... ier, spa-

RC 794 G 921

Columbia University
in the City of New York

College of Physicians and Surgeons

Library

Lehmann's med. Handatlanten nebst kurzgefassten Lehrbüchern.

Bisher sind erschienen;

Bd. I. **Atlas und Grundriss der Lehre vom Geburtsakt und der operativen Geburtshilfe.** In 126 farbigen Abbildungen von Dr. O. Schäffer, Privatdocent an der Universität Heidelberg. 3. gänzlich umgearbeit. Auflage. Preis eleg. geb. M. 5.—

Bd. II. **Atlas der Geburtshilfe.** II. Teil: **Anatomischer Atlas der geburtshilflichen Diagnostik und Therapie.** Mit 145 farbigen Abbildungen und 272 S. Text, von Dr. O. Schäffer. Preis M. 8.—

Bd. III. **Atlas und Grundriss der Gynäkologie,** in 172 farbig. Abbildgn. und 279 Seiten Text, von Dr. O. Schäffer. Preis M. 10.—

Bd. IV. **Atlas der Krankheiten des Mundes, der Nase und des Nasenrachenraumes.** In 64 colorierten Abbildungen dargestellt von Dr. med. L. Grünwald. Preis eleg. geb. M. 6.—

Bd. V. **Atlas der Hautkrankheiten.** In 96 color. Tafeln herausgeg. von Privatdocent Dr. Kopp. Preis eleg. geb. M. 10.—

Bd. VI. **Atlas der Geschlechtskrankheiten.** Mit 52 color. Taf. herausg. von Privatdocent Dr. Kopp. Preis eleg. geb. M. 7.—

Bd. VII. **Atlas und Grundriss der Ophthalmoscopie und ophthalmoscopischen Diagnostik.** Mit 102 farbig. Abbildungen. Herausgegeb. von Prof. Dr. O. Haab in Zürich. Preis eleg. geb. M. 10.—

Bd. VIII. **Atlas und Grundriss der traumatischen Frakturen und Luxationen.** Mit 200 farbigen und 200 schwarzen Abbildungen. Von Prof. Dr. Helferich in Greifswald. III. umgearbeitete und vermehrte Auflage. Preis eleg. geb. M. 10.—

Bd. IX. **Atlas des gesunden und kranken Nervensystem** nebst Abriss der Anatomie, Pathologie und Therapie desselben. Von Dr. Ch. Jakob, s. Z. Assist. der medic. Klinik in Erlangen. Mit einer Vorrede v. Prof. Dr. Ad. v. Strümpell. Preis M. 10.—

Bd. X. **Atlas und Grundriss der Bakteriologie und bakteriolog. Diagnostik.** Mit 558 in 15fachem Farbdruck ausgeführten Originalbildern. Von Prof. Dr. K. B. Lehmann und Dr. R. Neumann in Würzburg. Preis eleg. geb. M. 15.—

Bd. XI./XII. **Atlas und Grundriss der pathologischen Anatomie.** In 120 farb. Tafeln. Von Prof. Dr. Bollinger. 2 Bde. Preis eleg. geb. à M. 12.—

Bd. XIII. **Atlas u. Grundriss der Verbandlehre** v. Privatdozent Dr. A. Hoffa in Würzburg. In 128 Tafeln. Preis eleg. geb. M. 7.—

Bd. XIV. **Atlas und Grundriss der Kehlkopfkrankheiten.** In 44 farb. Tafeln. Von Dr. L. Grünwald. Preis eleg. geb. M. 8.—

Bd. XV. **Atlas und Grundriss der internen Medicin und klin. Diagnostik.** in 68 farb. Tafeln. Von Dr. Chr. Jakob. Preis eleg. gb. M. 10.—

In Vorbereitung befinden sich:

Bd. XVI. **Atlas und Grundriss der chirurgischen Operationslehre.** Von Docent Dr. O. Zuckerkandl in Wien. Mit ca. 200 z. Teil farb. Abbildungen. Preis eleg. geb. M. 8.—

Bd. XVII. **Atlas der gerichtlichen Medicin** v. Hofrat Prof. Dr. E. v. Hofmann in Wien. Mit ca. 120 farb. Abbildungen und zahlreichen Text-Illustrationen. Preis eleg. geb. ca. M. 15.—

Bd. XVIII. **Atlas und Grundriss der allgemeinen Chirurgie** von Dr. A. Hoffa. In ca. 200 Abbildungen. Preis geb. ca. M. 10.—

Bd. XIX. **Atlas und Grundriss der Ohrenkrankheiten.** In circa 120 farb. Abbildungen. Preis eleg. geb. ca. M. 6.—

Verlag von J. F. LEHMANN in MÜNCHEN.

Lehmann's medic. Hand-Atlanten.

Band IV:

Atlas der Krankheiten der Mundhöhle, des Rachens und der Nase.

In 69 meist farbigen Bildern mit erklärendem Text von

Dr. L. Grünwald.

Preis eleg. geb. *M.* 6.—.

Der Atlas beabsichtigt, eine Schule der semiostischen Diagnostik zu geben. Daher sind die Bilder derart bearbeitet, dass die einfache Schilderung der aus denselben ersichtlichen Befunde dem Beschauer die Möglichkeit einer Diagnose bieten soll. Dem entsprechend ist auch der Text nichts weiter, als die Verzeichnung dieser Befunde, ergänzt, wo notwendig, durch anamnestische u. s. w. Daten. Wenn demnach die Bilder dem Praktiker bei der Diagnosenstellung behilflich sein können, lehrt anderseits der Text den Anfänger, wie er einen Befund zu erheben und zu deuten hat.

Von den Krankheiten der Mund- und Rachenhöhle sind die praktisch wichtigen sämtlich dargestellt, wobei noch eine Anzahl seltenerer Krankheiten nicht vergessen sind. Die Bilder stellen möglichst Typen der betreffenden Krankheiten im Anschluss an einzelne beobachtete Fälle dar.

Münchener medicin. Wochenschrift 1894, Nr. 7. G. hat von der Lehmann'schen Verlagsbuchhandlung den Auftrag übernommen, einen Handatlas der Mund-, Rachen- und Nasen-Krankheiten herzustellen, welcher in knappester Form das für den Studirenden Wissenswerteste zur Darstellung bringen soll. Wie das vorliegende Büchelchen beweist, ist ihm dies in anerkennenswerter Weise gelungen. Die meist farbigen Bilder sind naturgetreu ausgeführt und geben dem Beschauer einen guten Begriff von den bezüglichen Erkrankungen. Für das richtige Verständnis sorgt eine jedem Falle beigefügte kurze Beschreibung. Mit der Auswahl der Bilder muss man sich durchaus einverstanden erklären, wenn man bedenkt, welch' enge Grenzen dem Verfasser gesteckt waren. Die Farbe der Abbildungen lässt bei manchen die Beleuchtung mit Sonnenlicht oder wenigstens einem weissen künstlichen Lichte vermuten, was besser besonders erwähnt worden wäre.

Der kleine Atlas verdient den Studirenden angelegentlichst empfohlen zu werden, zumal der Preis mässig ist. Er wird es ihnen erleichtern, die in Cursen und Polikliniken beim Lebenden gesehenen Bilder dauernd festzuhalten.

Killian-Freiburg.

LEHMANN'S MEDICIN.
HANDATLANTEN.
BAND XIV.

Atlas und Grundriss

der

KEHLKOPFKRANKHEITEN

Von

Dr. L. Grünwald
in München.

Mit 107 farbigen und 25 schwarzen Abbildungen.

München 1897.
Verlag von J. F. Lehmann.

PC794
G921

Das Recht der Uebersetzung bleibt vorbehalten

Lithographie & Lithographie-Druck von *Fr. Reichhold.*
Satz und Druck des Textes von *Kastner & Lossen,*
Papier von *O. Heck,*
Einbände von *L. Beer,*
sämtliche in München

Vorrede.

Der vorliegende kleine Atlas der Kehlkopfkrankheiten ist nach demselben Princip bearbeitet, wie der früher erschienene der Rachen-Nasenkrankheiten. Er will dem Anfänger in der Kunst des Sehen's und Deuten's behilflich sein. Da aber zur Diagnose, besonders auf diesem Gebiete, auch Kenntnis der Anamnese und vielfach Untersuchung benachbarter und anderer Organe nötig ist, sind jedem Bild die hiefür erforderlichen Daten als kurze Krankengeschichte beigegeben.

In dieser Form glaubt Verfasser auch dem Arzte, der nicht häufig Kehlkopfkrankheiten sieht, solche aber doch zu erkennen wünscht, dienliches geboten zu haben. Auch gewinnen die Bilder an geistiger Plastik, was ihnen an körperlicher abgeht.

Die Bilder sind, ohne Rücksicht auf die Art der Erkrankung, rein nach äusserlichen Merkmalen geordnet, um durch Vergleich der oft so ähnlichen, ihrem Wesen nach aber sehr verschiedenartigen Erscheinungen den Blick zu schärfen und zugleich die Auffindung solcher Bilder, welche einem gerade vorliegenden und zu deutenden Falle ähnlich sind, zu erleichtern.

Manches ohnedies bekannte Bild, wie z. Bsp. das der Diphtherie, konnte demnach wegfallen.

Diese Schule und Uebung der Diagnostik wird durch einen kurzen systematischen Grundriss vorbereitet und ergänzt.

Das Verständnis der Krankheitsprocesse hofft Verfasser durch besondere Berücksichtigung der Histologie zu fördern. 12 Tafeln, aus denen die hauptsächlichsten elementaren Veränderungen ersehen werden können, sind diesem Zwecke gewidmet. Dieser bisher in Lehrbüchern weniger berücksichtigte Teil der Pathologie dient der Klärung der Begriffe am besten.

Von den Bildern sind Figur 1 aus dem Luschkaschen anatomischen Werk entnommen, zwei Leichenbilder dem bekannten Bollinger'schen Atlas. Die übrigen sind nach Skizzen, resp. Präparaten des Verfassers von dem akademischen Maler, Herrn Keilitz, dem für die sorgsame Ausführung hier besonderer Dank ausgesprochen werden soll, angefertigt.

München, Oktober 1896.

Der Verfasser.

Inhaltsverzeichnis.

Seite

Orientirende Bemerkungen zur Anatomie und Physiologie des Kehlkopfes 1
Untersuchungsmethoden . . . . . .
1) Indirecte Laryngoskopie 13
2) Directe Laryngoskopie 16
3) Inspection 17
4) Palpation 18
5) Auscultation 19
Praktische Winke für die Untersuchung 21
Allgemeines über Ursachen und Behandlung von Kehlkopfkrankheiten 25

Pathologie und Therapie.

I. Acute Entzündungen.
1) Oberflächliche 30
2) Exsudative 33
3) Interstitielle 38
4) Muskelentzündungen 42
5) Entzündungen der Gelenke 43
6) Entzündungen des perichondrium 46
7) Symptomatische (combinirte) Formen 49
II. Chronische Entzündungen.
1) Oberflächliche 55
2) Submuköse 58
3) Muskelentzündungen 59
4) Gelenkentzündungen 59
5) Entzündungen des perichondrium und der Knorpel 59
6) Combinirte Formen . . . . . .
a) Tertiäre Syphilis 60
b) Tuberculose 64
c) Lepra 70
d) Sklerose 70
e) Gicht und Arthritis deformans 70

Seite

III. Neubildungen.
1) Homologe
a) Neubildungen einzelner Gewebsteile 71
b) Hyperplasieen 73
2) Heterologe 77
IV. Motilitätsstörungen.
1) Mechanische 82
2) Neurosen
a) Hyperkinetische 84
b) Hypokinetische 86
c) Parakinetische 91
V. Sensibilitätsstörungen 93
V a. Combinirte (functionelle) Störungen im motorischen und sensiblen Gebiet 94
VI. Circulationsstörungen 95
VII. Continuitätstrennungen 95
VIII. Fremdkörper 99
IX. Misbildungen 99

Verzeichnis der Abbildungen.

Makroskopische Tafeln.

Taf. I — Taf. III. Verschiedene laryngoskopische Bilder.
Taf. IV — Taf. VII. Kehldeckelveränderungen.
Taf. VIII — Taf. XVI. Stimmbanderkrankungen.
Taf. XVII. Subchordale Veränderungen.
Taf. XVIII. Taschenbanderkrankungen.
Taf. XIX — Taf. XXVI. Hinterwanderkrankungen.
Taf. XXVII. Veränderungen am Kehlkopfeingang.
Taf. XXVIII — Taf. XXX. Ausgebreitete Veränderungen.
Taf. XXXI — Taf. XXXII und Fig. 15. Veränderungen am Kehlkopfeingang
Fig. 16 — 23. Lähmungen.

Mikroskopische Tafeln.

Taf. XXXIII — XXXVI Veränderungen am Epithel.
Taf. XXXVII. Sarcom und Carcinom.
Taf. XXXVIII. Veränderungen des Lymphapparates.
Taf. XXXIX. Cyste und Angiom.
Taf. XL. Gefässerkrankungen.
Taf. XLI. Syphilitische Geschwülste.
Taf. XLII. Fig. 1 Syphilisgeschwür. Fig. 2. Tuberculose.
Taf. XLIII — XLV. Tuberculose.

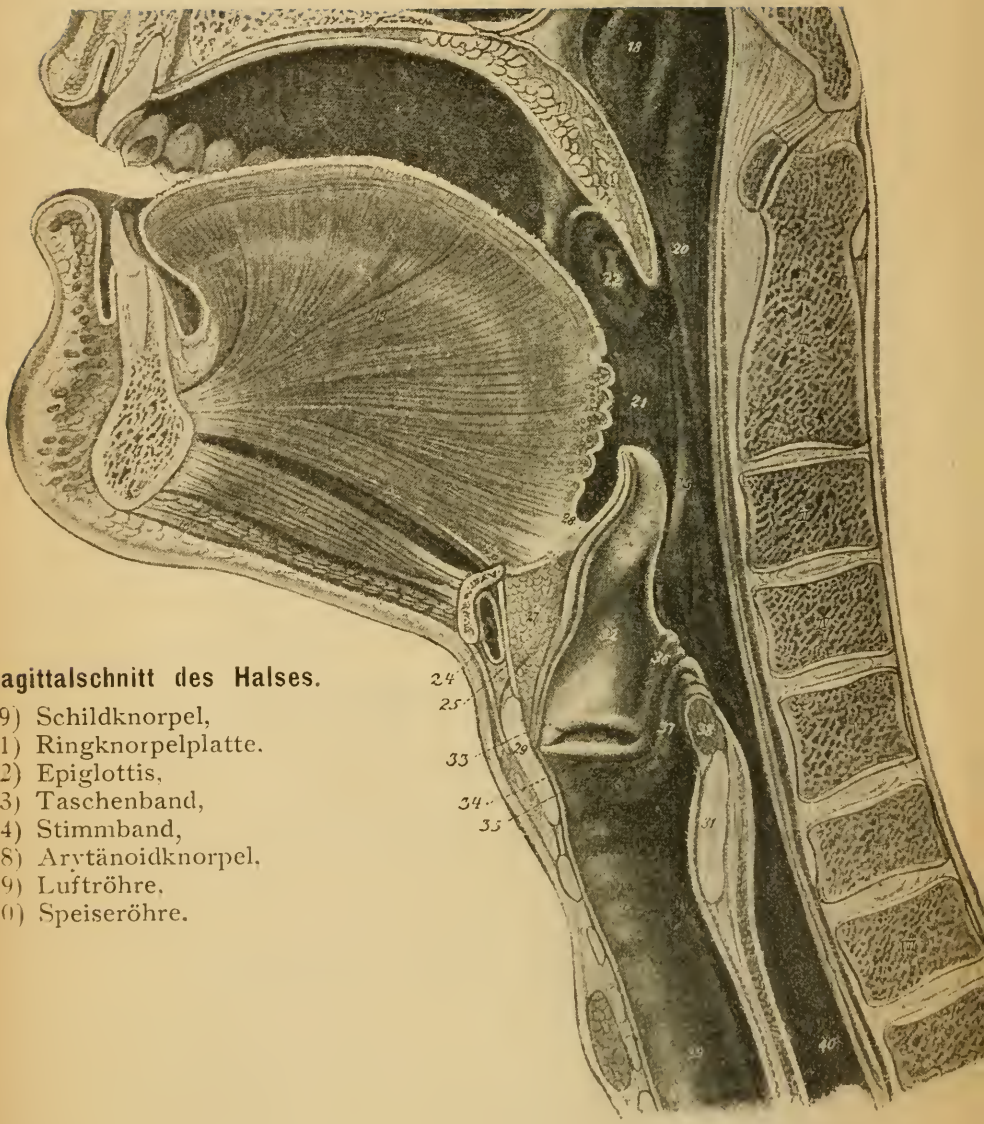

Sagittalschnitt des Halses.

29) Schildknorpel,
31) Ringknorpelplatte.
32) Epiglottis,
33) Taschenband,
34) Stimmband,
38) Arytänoidknorpel,
39) Luftröhre,
40) Speiseröhre.

Orientirende Bemerkungen zur Anatomie und Physiologie des Kehlkopfes.

Gestalt und Functionen des Kehlkopfes beruhen auf seinem Gerüst. Dieses ist im wesentlichen auf zwei grossen Knorpeln aufgebaut, dem Schild- und Ringknorpel. Die Kenntnis der Gestalt dieser, sowie der kleineren festen Teile aus der allgemeinen Anatomie voraussetzend, interessiren uns hier nur ihre topographischen Verhältnisse. Der Schildknorpel umfasst mit seinen breiten Seitenflächen die nach vorn abfallenden Seitenplatten des Ringknorpel's, dessen vorderster Teil, der Bogen, sich wiederum unter dem Schildknorpel vorschiebt. Zwischen dieser vordersten Ringknorpel- und unteren Schildknorpelpartie ist ein mit Weichteilen ausgefüllter Zwischenraum am Lebenden bereits mit Leichtigkeit zu fühlen. Oben und seitlich fühlt man dagegen nur Schildknorpelteile: Seitenplatten und Hörner. Nach vorne springt am meisten der obere Schildknorpelrand vor, der mit seiner, besonders bei Männern deutlich fühlbaren Incisur, jenen als pomum Adami bezeichneten Vorsprung am Halse bildet, der allerdings auch bei kräftigeren Evastöchtern sichtbar ist. Seitlich fusst der Schildknorpel auf dem Ringknorpelbogen: zwei runde, nach oben concave Schliffflächen des letzteren vermitteln die Beweglichkeit beider Teile gegen einander. Die eigentliche Basis des ganzen Gerüstes bildet also der Ringknorpel. Auf ihm ruhen auch die kleineren, im Gegensatze zu den Stütz- als Bewegungsknorpel zu charakterisirenden Giessbecken-, Wrisbergschen und keilförmigen Knorpel.

Die Giessbeckenknorpel articuliren mit zwei symmetrischen Gelenkflächen des oberen Ringknorpelrandes der-

art, dass sie in ruhiger Stellung von oben gesehen als ein Dreieckdurchschnitt erscheinen, dessen eine Kathete nach vorne innen, dessen andere nach hinten innen schaut, während die tief ausgeschweifte Hypotenuse nach vorn aussen gerichtet ist. Das Gelenk selbst hat die Form eines Sattel's, dessen Steigbügelseiten nach vorne innen und hinten aussen gerichtet sind.

Die Giessbeckenknorpel sind übrigens nicht flach, sondern tragen auch einen oberen Fortsatz, auf welchem wiederum die kleinen hornförmigen („corniculatae") Santorini'schen Knorpel ruhen, während lateral von diesen die keilförmigen Wrisberg'schen Knorpel ein besonderes Glied der Knorpelkette bilden, welche den oberen Ringknorpelrand umsäumt.

Nach vorne findet diese eine Art Basis in dem Kehldeckel, der dem Zuge nach beiden Seiten Widerstand leistend, im wesentlichen nur nach hinten unten bewegt werden kann.

Alle diese festen Teile sind nun untereinander durch ein alle überziehendes elastisches Bindegewebe verbunden, welches an den Stellen stärkeren activen oder passiven Zuges zu derberen Strängen, Ligamenten, zusammentritt. Fühlbar ist von diesen, deren Gestalt und Namen wir wiederum als bekannt voraussetzen dürfen) von aussen das lig. crico-thyroïdeum medium. Die als Taschen- und Stimmbänder bezeichneten Gebilde dürfen wir auch als Falten des Bindegewebes ansehen, welche dem Zuge der beweglichen Knorpel folgen.

Die Verbindung des Kehlkopfes mit seiner Umgebung wird teils durch Ligamente, teils durch Muskeln vermittelt. Im wesentlichen erscheint derselbe als Anfang des Respirationsrohres an dem Zungenbein vermittels der ligamenta hyo-thyroïdea, aufgehängt, deren mittelstes samt dem überliegenden Muskel auch am Lebenden gefühlt werden kann; von hinten wird er durch die musculi-paryngo-laryngei in seiner Lage erhalten. Diese, sowie der m. hyothyroïdeus vermögen auch den Kehlkopf im ganzen oder einseitig zu heben, während der m. sternothyroïdeus denselben nach unten ziehen und

zugleich, da er sich an den hinteren unteren Partien des Schildknorpel's inserirt, diesen Knorpel um das Cricothyroïdealgelenk als hypomochlion drehen und somit hinten senken, vorne heben wird.

Nach unten vermittelt das lig. circo-tracheale die Fortsetzung auf das Luftrohr.

Die hintere Fläche des Kehlkopfes (also Ringknorpelplatte und oberer Kehlkopfrand) dient zugleich dem Schlundrohre als Vorderfläche und kann also sowohl dem untersten Rachenabteil, als dem obersten Speiseröhrenabschnitt zugezählt werden. Sie ragt gewissermassen in's Freie, in's lumen des Schlundes, wie auch zum Teil noch die seitlichen Flächen. So verengt denn der Kehlkopf in Form eines Halbkreises von vorne die Ösophagusschleimhaut vorwölbend, an dieser Stelle das Speiserohr derart, dass dasselbe in der Mitte beinahe verschwindet und sich seitlich, wo nicht die starre Wirbelsäule, sondern weiche Teile lagern, Platz zu verschaffen suchen muss. Die so zu Stande kommenden seitlichen Ausbuchtungen, sinus piriformes (pirus—Birne), obgleich im Ruhezustande durch den Druck der seitlichen Weichteile abgeflacht, sind doch am Lebenden mittels des Kehlkopfspiegel's gut sichtbar.

Von vorne bedecken den Kehlkopf in lockerer Auflagerung über den bereits geschilderten Verbindungsmuskeln der m. sternohyoïdeus und die allgemeine Halsfascie.

Am Ringknorpelbogen inserirt sich ausserdem noch die Schilddrüsenfascie. Ein Mittellappen dieser Drüse, der sogen. Pyramidenlappen, erstreckt sich nicht selten vor dem Schildknorpel hinauf, während die Seitenteile desselben durch die Hauptlappen noch teilweise gedeckt werden.

Nicht unwichtig ist es, zu wissen, dass aus dem grossen Lymphdrüsenvorrat des Halses auch eine kleine Drüse vor dem Kehlkopfe lagert und zwar unmittelbar vor dem lig. crico-thyroïdeum. Im übrigen entleeren sich die Saftspalten des Kehlkopfes gegen die submaxillären und supraclavicularen Lymphdrüsen.

Ausser den bereits erwähnten Muskeln sind noch

eine Reihe kleinerer vorhanden, um die Bewegungen der einzelnen Knorpel gegen einander zu vermitteln, welche am besten gleich im Sinne ihrer Functionen betrachtet werden.

An dem hinteren Fortsatz des Giessbeckenknorpel's, deswegen auch processus muscularis genannt, inseriren sich die mm. crico-arytaenoïdei laterales und postici. Erstere befestigen ihre centralen Enden in fächerförmiger Ausbreitung um die Seitenteile der Aussenfläche der Ringknorpelplatte, während die anderen sich breit an die Hinterfläche anlagern. Diese greifen am hinteren und lateralen Teile des proc. muscularis an, jene blos am lateralen. Da für ihre Bewegungen die Mitte des Aryknorpel's als hypomochlion gedacht werden muss, ist ihre Function klar. Die Lateralmuskeln ziehen den proc. muscularis nach vorne und aussen, so dass der processus vocalis nach innen und hinten rückt, die postici bewirken gerade die entgegengesetzte Bewegung. Da die Stimmbänder, am processus vocalis inserirt, dieser Bewegung folgen müssen, bezeichnet man daher die Muskeln auch als Adductoren resp. Abductoren der Stimmbänder.

Ferner zieht sich zwischen den beiden medialen Rändern der Aryknorpel der m. arytaenoïd. transversus hin, welcher horizontal gespannt, bei seiner Contraction eine mediale Annäherung der beiden Knorpel bewirken muss. Durch die Contraction dieser und der lateralen Muskeln können die Giessbeckenknorpel ganz festgestellt werden. Dann sind sie im stande, selbst einem Muskel als fixer Punkt zu dienen, dem m. thyreo-arytaenoïdeus, welcher wieder zwei Abteilungen aufweist, den internus oder inferior, den externus oder superior. Erster verläuft innerhalb der als Stimmband bezeichneten, der andere in der als Taschenband benannten Gewebsduplicatur und beide, am Vereinigungswinkel der Schildknorpelplatte in deren halber Höhe inserirt, vermögen diese Duplicaturen straff zu spannen, sobald ihre beiden Ansatzpunkte, (auch der vordere) derart fixirt sind, dass sie sich nicht gegen einander bewegen können. Zu der Fixirung dieses letzteren bedarf es auch noch der Fest-

stellung der Aryknorpel gegen den Ringknorpel, deren Mechanismus bereits erwähnt wurde.

Ring- und Schildknorpel können im Crico-thyroïdealgelenk gegen einander verschoben werden. Da dasselbe ziemlich weit hinten liegt, muss bei jeder Excursion der obere vordere Schildknorpelrand am weitesten bewegt werden. (Ob dabei der untere Rand des Schildknorpel's zum oberen Ringknorpelbogenrand oder dieser zu jenem hingezogen wird, ist eine müssige Frage.) Die Annäherung wird durch Contraction des m. crico-thyroïdeus erzeugt, während das entgegengesetzte, wie oben erwähnt, der m. sterno-thyroïdeus besorgt. Beide werden zusammenwirken müssen, wenn die zwischen den beiden Knorpeln befestigten Falten angespannt werden sollen, denn bei einfacher Contraction des m. crico-thyroïdeus würde ebenso der Ringknorpel diesem Zuge einfach nachfolgen, als umgekehrt jener diesem bei einfacher Contraction des m. sterno-thyroïdeus.

Sonach ist es klar, dass eine passive Spannung, eine Dehnung der Stimmbänder nur dann stattfinden kann, wenn

1) die Aryknorpel vollkommen gegen den Ringknorpel festgestellt sind,
2) der Ringknorpel nach hinten, der Schildknorpel nach vorne gezogen wird.

Sonach sind zur Hervorbringung dieses Effectes notwendig:

1) die mm. crico-arytaenoïdei laterales oder der m. arytaenoïdeus transv. oder diese beiden zusammen, und
2) die mm. crico-thyroïdei und sterno-thyroïdei.

Wir beobachten aber an den Stimmbändern bei ihrer Function, (wie hier voraus bemerkt werden muss), nicht allein eine passive Dehnung, welche mit einer Verschmälerung ihrer Breite einhergehen müsste, sondern auch eine active Spannung gekennzeichnet durch Verbreiterung, zugleich notwendig, um ihnen die für die Stimmbildung erforderliche Elasticität zu geben. Diese wird durch die Contraction der mm. thyro-ary-

tänoïdei interni, erzeugt, welche, sobald ihre beiden Endpunkte in der eben erläuterten Weise fixirt sind, sich zu contrahiren vermögen.

Die mm. thyreo-arytänoïdei superiores müssen dann in gleicher Weise die sie umhüllenden Falten, die Taschenbänder, anspannen, was nur ausnahmsweise beim Sprechen, regelmässig beim Schlucken, geschieht.

Die Function der einzelnen Muskeln wird durch nachstehende schematische Darstellung noch verständlicher werden:

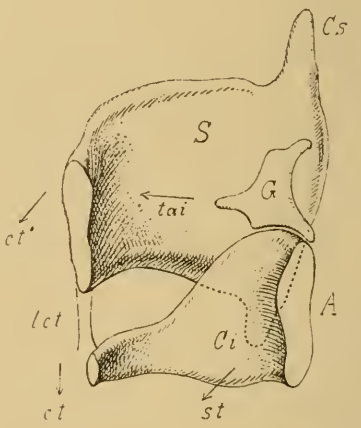

Fig. 2.

S-Schild, A-Ringknorpel, beide durch einen medianen Sagittalschnitt geteilt gedacht. G-Giessbeckenknorpel. ct-Richtung des Zuges des m. cricothyroïdeus. Effect: Annäherung des unteren vorderen Schildknorpelrandes und oberen Randes des Ringknorpelbogen; ct'-Richtung, in der zugleich der obere Schildknorpelrand nach vorn gehebelt wird.

st-Zugrichtung des m. sterno-thyr. Effect: Abwärtstreten des Ringknorpel's. st'-Richtung, in der zugleich der obere Ringknorpelplattenrand nach hinten gehebelt wird.

tai-Zugrichtung der m. thyreo. aryt.-int.

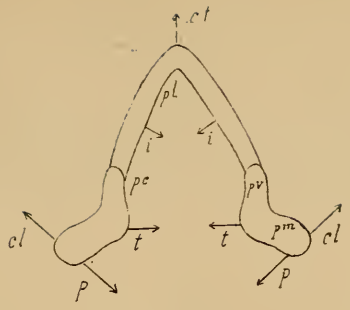

Fig. 3.

Schema der Muskelwirkung auf Aryknorpel und Stimmbänder. Beide Teile sind durch einen horizontalen Schnitt geteilt gedacht, in Respirationsstellung. Man sieht die Zusammensetzung der Stimmbänder aus dem ligamentösen und knorpeligen Teil. (pl und pc.) Nach der Function heisst der mediane Teil des Knorpel's processus vocalis, der laterale processus muscularis. (pv und pm.)

i-Anschwellungsrichtung der mm. thyro-arytänoïdei interni. Effekt: Anspannung der Stimmbandränder.

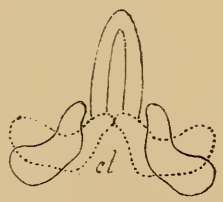

Fig. 4.

cl-Zugrichtung der mm. crico-arytänoïdei laterales. Effect: Drehung der Aryknorpel um das in der Mitte gelegene Gelenk, Adduction der Stimmbänder.

p-Richtung des Zuges der mm. crico-arytanoïdei postici. Drehung in entgegengesetzter Richtung: Abduction der vorher genäherten Stimmbänder.

Fig. 5.

t-Zugrichtung des m. arytänoïdeus transv. Effect: horizontale Annäherung der Aryknorpel ohne besondere Drehung.

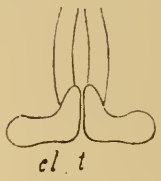

Fig. 6.

Schema der combinirten Wirkung der Adductoren und des m. transversus: Drehung der Aryknorpel nach innen bis zur Berührung des processus vocalis und Annäherung auch der hinteren Knorpelpartieen, also Schluss der glottis cartilaginea. Die glottis ligamentosa bleibt noch offen. Der Verschluss dieser letzteren wird erst (s. Fig. 7) herbeigeführt durch Mitwirkung der m. thyreo-arytän int.

Fig. 7.

Doch erscheinen die Innenränder der Stimmbänder dabei nicht geradlinig, sondern wellig, also erschlafft, denn noch mangelt die Möglichkeit ihrer Anspannung, solange nicht b e i d e Befestigungspunkte gegeneinander fixirt sind. Die Feststellung des hinteren (Aryknorpel) ist ja bereits durch die Function obiger Muskeln bewirkt, die des vordern (Schildknorpel) bedarf noch der Anspannung des m. crico-thyroïdeus. Dann sieht man beide Glottisteile geschlossen und die Stimmbänder gespannt. (Fig. 8.)

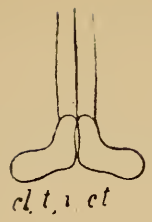

Fig. 8.

Die Verschiebungen der Aryknorpel in der senkrechten Ebene sind unwichtig für das Verständnis der Funktion. Sie werden durch die ungleichmässige Krümmung des Crico-arytänoïdalgelenkes bedingt, welches von der Mitte beiderseits nach hinten aussen und vorne innen abfällt, so dass die Spitzen der Knorpel bei den Bewegungen sich in tiefere und höhere Horizonte verschieben.

Die Auskleidung des Kehlkopfes wird durch Schleimhaut gebildet, eine verschieden dicke Membran mit acinösen Drüsen, welche sich vorzugsweise dort finden, wo die submuköse Schicht in dickerer Lage eine lockere Anheftung an das Grundgewebe findet. Dies ist vorzugsweise an dem oberen Rande der Kehlkopfhinterwand der Fall, ferner an den Taschenbändern und in den Ventrikeln, überhaupt an denjenigen Partien, welche bei den Stimm- und Schluckbewegungen der meisten Bewegung ausgesetzt sind. Doch fehlen sie auch der inneren und unteren Stimmbandfläche nicht ganz. Am festesten liegt die Schleimhaut am freien Stimmbandrand, wo sie infolge dessen die Vibrationen dieser Leiste ungehindert mitmachen kann. Hier und auf der unteren Fläche erhebt sie sich aber zu grösstenteils sagittal verlaufenden, an einzelnen Stellen auch netzartig verflochtenen flachen Leisten, welche auf Frontalschnitten als Papillen erscheinen (s. Taf. XXXVI Fig. 3), was zu wissen deshalb wichtig ist, weil dieselben einerseits nicht mit pathologischen Gebilden verwechselt werden dürfen, andrerseits die Vorliebe der Entstehung papillärer Neubildungen an ersterer Stelle zu erklären geeignet sind. Die Aehnlichkeit mit den Papillen der

Haut springt in die Augen; begreiflich ist daher die beiderseits gleiche Neigung zur Bildung verhornender Epithelwarzen.

An der Epiglottis finden sich ferner echte Lymphfollikel, vor deren Verwechslung mit miliaren Tuberkeln bei einigermassen stärkerer Entwickelung man sich hüten muss.

Die oberste Schichte der Schleimhaut bildet, wie überall, Epithel. Dieses besteht auf den, dem Rachen benachbarten, Partien aus Pflasterzellen in mehrfacher, bald stärkerer, bald schwächerer Lage. Es findet sich demnach überall auf dem Kehldeckel, auf den oberen Flächen der ary-epiglottischen Falten, also dem, was man die obere Kehlkopfapertur nennt und setzt sich von den medianen Flächen der Aryknorpel auf die Stimmbänder fort. Ueber den Leisten derselben verläuft sie meistens als glattflächige, die Zwischenräume ausfüllende Schicht, manchmal folgt sie auch den Berg- und Thalsenkungen, so dass die Erscheinung papillärer Neubildung noch leichter vorgetäuscht wird. Die anderen Schleimhautflächen bedeckt, im Charakter des übrigen Atmungsrohres, ein palissadenförmiges Flimmerepithel.

Die Innervation wird ausschliesslich vom n. vagus besorgt. Ein Ast desselben, der n. laryngeus superior, zweigt sich in der Höhe des Kieferwinkel's ab und teilt sich über dem Zungenbein in zwei Zweige, den ramus externus mit motorischen Fasern, welcher längs des Schildknorpel's hinabsteigt, um die mm. detractor epiglottidis und crico-tyroïd. zu innerviren und den ramus internus, welcher ungefähr in der Mitte des oberen Schildknorpelrandes die membrana thyroïdea durchbohrt, um dann die gesamte Schleimhaut des Kehlkopfes mit Sensibilitäts-Fasern zu versehen.

Der zweite Ast, n. laryngeus inferior s. recurrens, verhält sich rechts und links verschieden. Der rechte n. recurrens zweigt sich im Horizont der a. subclavia d. ab, verläuft dann zwischen trachea und oesophagus aufwärts und erreicht den Kehlkopf am unteren Ring-

knorpelrand, tritt dort in denselben ein und verteilt seine Fasern an die Muskeln.

Der linke recurrens entspringt im Horizonte des unteren Randes des arcus aortae, schlingt sich um diesen herum und verläuft etwas vor dem rechten, nämlich mehr seitlich als hinter der trachea aufwärts, dann am Kehlkopf gleich dem rechten.

Dieses Verhalten erklärt, warum Aortenaneurysmen mit Vorliebe den linken, Oesophaguscarcinome besonders gern den rechten n. recurrens afficiren.

Ausser den schon genannten innerviren die recurrentes sämtliche Muskeln des Kehlkopfes, nur können sie individuell am detractor epiglottidis die Stelle der nn. lar. superiores vertreten, ebenso wie diese in manchen Fällen anstatt der recurrentes den m. arytänoïdeus transversus versorgen.

Physiologisch verhalten sich übrigens die Fasern der recurrentes verschieden, je nachdem sie die Muskelgruppen, welche den Stimmritzenschluss und die Stimmbandspannung vermitteln oder die Erweiterer der Stimmritze, die mm. thyreo-arytän. postici anregen. Bei Schädigungen des Gesamtnervenstammes leiden nämlich die letzteren Fasern zuerst, so dass zunächst eine Lähmung der Abductoren, dann erst solche der Adductoren eintritt.

Die Sensibilität des Kehlkopfes ist verschieden hoch an verschiedenen Stellen, am ausgesprochensten in der incisura interarytänoïdea; daher wirken Erkrankungen dieser Partie am lästigsten durch heftigen Schmerz oder fast unstillbaren Hustenreiz; schon oberflächliche Entzündungen daselbst vermögen Krampfhustenanfälle auszulösen (s. Taf. XVIII, Fig. 2.)

Das Rindencentrum für die Kehlkopfbewegungen sitzt, bei Tieren wenigstens, am Fusse der aufsteigenden Stirnwindung.

Von da verlaufen die Fasern durch die innere Kapsel bis zum verlängerten Mark. Systemerkrankungen, welche an diesen Stellen spielen, müssen also auch die Kehlkopfaction benachteiligen.

Untersuchungsmethoden.

1) Indirecte Laryngoskopie mit dem Spiegel.

Das laryngoskopische Bild ist bekanntlich verkehrt oder vielmehr in Wirklichkeit nur halbverkehrt, insofern im Spiegel, der in ungefähr 45° Neigung zur Eingangsebene des Kehlkopfes gehalten wird, die vorderen Partien oben, die hinteren unten erscheinen. Erst bei der zeichnerischen Wiedergabe wird das Bild ganz verkehrt und erscheint somit vorne = hinten und hinten = vorn.

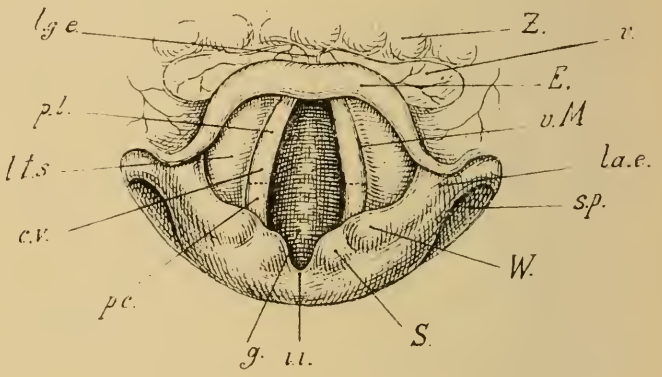

Fig. 9.

In Figur 9 ist das Spiegelbild eines normalen Kehlkopfes in der Stellung, welche die beweglichen Teile während der Atmung einnehmen, auf das Papier projicirt. Dasselbe zeigt zugleich die Anatomie am Lebenden.

E-epiglottis, von der man in der Mitte die nach vorn aufgerollte und somit nach oben schauende hintere Fläche sieht, während seitlich die mit Gefässen überzogene Zungenfläche derselben erscheint. Von ihr muss die Orientirung bei der Laryngoskopie ausgehen. Vor ihr (man orientirt immer nach der objectiven Lagerung, nicht nach derjenigen, welche im Bilde erscheint), erstreckt sich die vallecula (v), in der Mitte vom ligamentum glosso-epiglotticum, l. g. e., unterbrochen, gegen den Zungengrund (Z) hin.

Die hintere Umrahmung der Kehlkopfhöhle beginnt

seitlich mit den ary-epiglottischen Falten, l.a.e., welche median die Wrisberg'schen (W) und keilförmigen (S) Knorpel überziehen. Die Aryknorpel liegen unter derselben verborgen. Zwischen ihnen senkt sich die Schleimhaut zur incisura interarytaenoïdea, i. i., hinab. Der Kürze halber spricht man übrigens bei den Lagebestimmungen nur von Aryknorpeln, nicht von den keilförmigen, da die letzteren nur passiv die Bewegungen der ersteren begleiten.

Die Aussenfläche der Hinterwand bildet zugleich die vordere Begrenzung des Oesophaguseinganges; seitlich öffnet sich derselbe in die sinus piriformes, s. p.

Im Innern des Kehlkopfes erstreckt sich zunächst zwischen den Stimmbändern, c. v, deren vorderer Teil die pars ligamentosa, p. l., das hintere Drittel die pars cartilaginea, p. c., bildet, die glottis, g, deren lumen natürlich je nach der Stellung der Stimmbänder schwankt.

Ueber den Stimmbändern (deren natürliche Farbe ein mattes Gelbweiss ist), erstrecken sich die Taschenbänder, ligamenta tyroïdea superiora, l.t.s., deren Unterfläche in den Morgagni'schen Ventrikel, v. M., hineinragt.

Stärkeres Vorragen der Taschenbänder schafft scheinbare Verschmälerung der Stimmbänder (Taf. III, Fig. 1.)

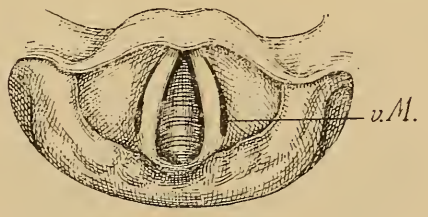

Fig. 10.

Treten dagegen jene weit zurück, so sieht man direct in den Ventrikel, v. M., hinein (Fig. 10.) Hier sieht man auch die Vorderfläche des Ringknorpel's frei liegen und durch die glottis hindurch die Vorderwand der trachea mit ihren Ringen. Ist die glottis besonders weit offen, so kommen auch die tiefsten Teile der Luft-

röhre mit der Bifurcation zu Gesicht (Taf. I, Fig. 2), ja man kann gelegentlich sogar in die Hauptbronchen hinein sehen. Umgekehrt ist oft ein Teil des Kehlkopfes verhüllt, so besonders bei Kindern, deren epiglottis sich häufig derart in Ω-Form wölbt, dass man kaum die Stimmbänder sieht (Taf. II, Fig. 1). Andrerseits kann durch individuelle oder pathologische Schiefstellung des Kehlkopfes derselbe teilweise unter dem Kehldeckel verschwinden (Taf. II, Fig. 2); oder oberhalb gelegene abnorme Gebilde vermögen einen Teil des Bildes abzuschneiden (Taf. II, Fig. 3, Taf. XVI, Fig. 1 und (hinten) Fig. 15.)

Während in gewöhnlicher Haltung das Licht mehr von hinten nach vorn auf den Kehlkopf fällt, wird bei der Killian'schen Haltung, wobei der Untersucher von unten bei stark vorgeneigtem Kopfe des Patienten den Spiegel anlegt, das Bild mehr von vorn aufgenommen. Dementsprechend sieht man dann mehr von der Zungenfläche der epiglottis, weniger von der vorderen Hälfte der Stimmbänder und der trachea, dagegen deutlich den hinteren Ansatz derselben und die ganze Vorderwand des Ringknorpel's, nichts dagegen von seiner hinteren Fläche (Taf. I, Fig. 1.)

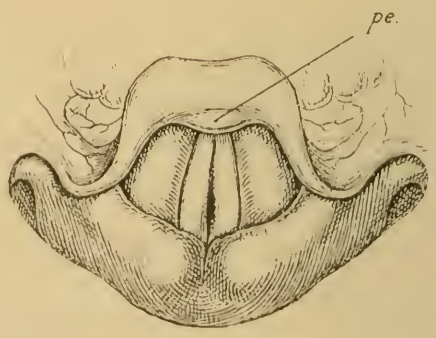

Fig. 11.

Bei der Phonation (Fig. 11) richtet sich der Kehldeckel nach vorne auf, so dass der petiolus desselben, pe, sichtbar wird. Die Aryknorpel treten zusammen, wodurch die incisura interarytaenoïdea fast verschwindet;

Stimm- und Taschenbänder werden genähert und stehen in sogenannter Juxtaposition. Die glottis ist zu einem schmalen, kaum sichtbaren spindelförmigen Spalt, dessen hinteres Ende an den processus vocales liegt, verengt. Dies das Bild der sogenannten Bruststimme.

Bei der Erzeugung von Kopf- oder Fisteltönen ist die glottis hinten noch fester verschlossen, klafft dagegen vorn weiter auseinander. (Fig. 12 und 13); den

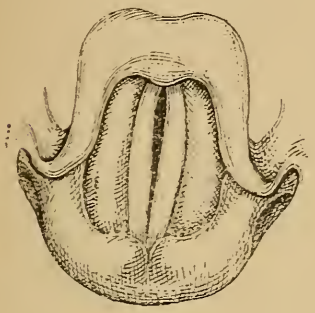

Fig. 12.

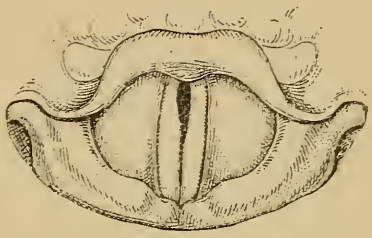

Fig. 13.

höchsten Grad erreicht dieser Rückverschluss bei der Erzeugung von sog. Bauchtönen, Bauchrednerstimme, (Fig. 14), wo die krampfhafte Anspannung der Schliessmuskeln sogar zu einem Ueberkreuzen der Stimmbänder in der hinteren Hälfte führen kann. Dabei sind auch die Aryknorpel auf's engste aneinander gepresst und die Stimmbänder durch Vorspringen der inneren Taschenbandränder scheinbar etwas verschmälert.

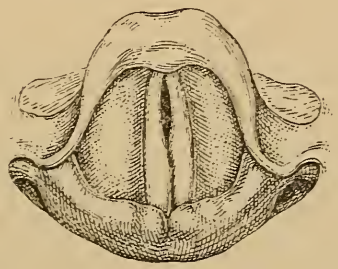

Fig. 14.

Versagt die Stimmbandspannung aus irgend welchen mechanischen Gründen, so geschieht es hie und da, dass

die mm. thyreo.-arytän. supp. in starke Action geraten und die Taschenbänder derart nach innen spannen, dass ihre Innenränder vom Luftstrom tönend angeblasen werden, sog. Taschenbandphonation, wobei natürlich die Stimmbänder ganz verdeckt werden (Taf. III, Fig. 2).

2) Die directe Laryngoskopie

nach Kirstein liefert Bilder in natürlicher Lage, da sie den Kehlkopf ohne Zwischenmedien anzusehen gestattet. Dieselbe wird ausgeübt, indem man die Zunge mit einem eigens construirten Spatel, der dieselbe etwas nach vorne und rinnenförmig einzudrücken gestattet, aus dem Gesichtskreis entfernt und den Patienten den Kopf möglichst hoch und nach hinten halten lässt.

Wo die Methode auszuführen ist, gewährt sie den Vorteil, mehr von der Vorderfläche der Hinterwand sehen zu können, als mit dem Spiegel; ebenso vermeidet sie den letzteren anhaftenden Nachteil, durch Beschmutzung mit Schleim den Anblick verhüllt zu sehen, ein Moment, das besonders bei Kindern und gar in der Narkose in's Gewicht fällt; für letztere Eventualität wird die Methode wahrscheinlich unentbehrlich werden. Im übrigen steht ihre Verwendungsart und -Indication noch unter Erprobung. Eine bildliche Darstellung der dabei sich ergebenden Bilder war nicht mehr möglich, da die Serie derselben schon vor dem Erscheinen der bezüglichen Publicationen abgeschlossen war.

Bei keiner Untersuchungsmethode wird man den Vorteil reflectirten Lichtes missen können, da directe Beleuchtung immer zum Teil durch den Kopf des Untersucher's abgeblendet wird. Man benutzt also einen Reflector, der entweder am Kopfe des Untersucher's oder auf einem besonderen Stativ befestigt wird. Da die bisher bekannten Apparate letzterer Art weder stabil noch labil genug für bequeme Verwendung waren, verwendet Verf. einen Apparat eigener Construction, der Dreh-

ung in jeder beliebigen Richtung gestattet und in jeder gegebenen Stellung fest verweilt. Derselbe ist bei Stiefenhofer in München zu beziehen und auf jedem Tische zu befestigen. — Als Lichtquelle dient jedes starke Licht; die Wahl derselben darf sich daher nach der jeweilig bequemsten Gelegenheit richten.

Nur ein Nachteil haftet allen an, das ist die Färbung des Lichtes. Am geringsten ist solche bei elektrischem Bogen- oder Auer'schem Gasglühlicht. Bei letzterem sind alle hier abgebildeten Kehlköpfe aufgenommen worden. Hat man besonderes Interesse an der natürlichen Färbung irgend eines Falles oder kann man überhaupt die Sonnenbeleuchtung sich bequem zugängig machen, so ist diese entschieden die vorteilhafteste. Um den Nachteil des wechselnden Standes der Sonne einigermassen auszugleichen und zugleich die Blendung etwas zu vermindern, wird man zweckmässig das Sonnenlicht erst vom Fenster durch einen grösseren Reflector in's Zimmer und dieses reflectirte Licht erst mit dem gewöhnlichen Reflector in den Kehlkopf werfen.

Wenn auch die Laryngoskopie mit ihren direkt sichtbaren Befunden die Hauptuntersuchungsmethode für den Kehlkopf darstellt, so dürfen darüber andere nicht vergessen werden, die, früher ausschliessliche Hilfsmittel der Diagnostik, auch jetzt ihren mitunter ausschlaggebenden Wert noch nicht ganz eingebüsst haben. Es sind dies die äussere Inspection und die Palpation, sowie die Auscultation der Stimme und etwaiger Nebengeräusche.

3) Die **Inspection**

wird zunächst auffallende Form, besonders aber Lageverschiedenheiten des Kehlkopfes festzustellen haben, welch letztere besonders durch Druck seitens von Kropfgeschwülsten entstehen. Man findet dabei mitunter die Knorpel, statt in der Mittellinie, weit seitwärts, sogar bis nahe zu einem Kieferwinkel verrückt, dabei die Verbindungslinie zwischen oberer Schildknorpelincisur und der Mitte des unteren Randes nicht senkrecht, sondern erheblich schräg gestellt.

4) Die **Palpation**

wird zunächst zu erweisen haben, ob beide Schildknorpelhälften symmetrisch sind. Es kommt vor, jedoch nur als Abnormität, dass die eine Hälfte hinter die andere wie zurückgeschoben ist, so dass man vorne nicht die stumpfspitze Vereinigungskante fühlt, sondern zwei Flächen unter, zur Mittellinie des Körpers verschiedenen Winkeln, zusammenstossend bemerkt, deren eine sich über die andere hinaus nach vorne fortsetzt, so dass der tastende Finger in einen seitlich offenen stumpfen Winkel hineinfasst.

Wichtiger sind Unebenheiten beträchtlichen Grades an den fühlbaren Knorpelteilen, welche sich normal als im wesentlichen flache Ebenen darstellen. Solche Unebenheiten können Zeichen florider oder abgelaufener perichondritisch-chondritischer Processe sein, doch auch Geschwulstbildung, besonders maligne, verrät sich mitunter durch diesen Befund: Carcinome äussern sich hier wie anderwärts gerne durch derbhöckrige, sehr feste und vorragende Infiltrate. Anderseits darf auch ein ausgesprochenes Gefühl der Art nicht ohne weiteres verleiten, die Geschwulst als maliges Neoplasma anzusprechen, syphilitische Perichondriten erscheinen unter ganz ähnlichem Bilde, so dass, mangels irgend eines oder doch eines genauen laryngoskopischen Befundes es wohl empfohlen sein darf, an letztere Möglichkeit gewohnheitsmässig zu denken: mit solchen „obligaten“ Gedanken und danach sich ergebender probatorischer Therapie kann man mitunter Zauberkuren vornehmen.

Unter Umständen kann die Palpation sehr wichtig werden zur Beurteilung sonst nicht erkennbarer Lähmungen. Bei totaler Recurrens- oder doch vollständiger Phonationslähmung kann man auf der afficirten Seite die sonst bei der Phonation entstehende Vibration des Schildknorpel's vermissen, was bei gegebener Unmöglichkeit zu laryngoskopiren förderlich sein kann.

Auch fehlt bei der Lähmung das m. crico-thyroïdeus

sowohl die (normale) Vibration des lig. crico-thyr. als auch die sonst bei der Phonation palpable Annäherung des unteren Schild- und oberen Ringknorpelrandes.

Drückt man auf die hintersten Partien des oberen Kehlkopfrandes, das ganze Organ dabei bewegend, so fühlt man Crepitation, durch das Reiben der Hinterwand an der Wirbelsäule hervorgerufen. Von pathologischer unterscheidet sich diese leicht durch ihr Verschwinden, sobald man während der Bewegung den ganzen Kehlkopf nach vorn zieht. Pathologisch kommt die Erscheinung nämlich auch vor, fühl-, mitunter sogar hörbar, bei arthritischen Processen am Cricoarytaenoïdalgelenk. Näheres darüber s. u.

Dass mittels der Palpation auch besonders empfindliche Stellen aufgesucht werden müssen, ist ebenso selbstverständlich als andrerseits die Warnung beachtenswert erscheint, die an und für sich auf der Mitte der oberen seitlichen Schildknorpelränder oft vorhandene hohe Empfindlichkeit der dort eintretenden nn. laryngei superiores nicht als pathologisch ansprechen zu wollen.

5) Die **Auscultation**

beschränkt sich heute nur mehr auf das, was man mit freiem Ohr von der Atmung und der Stimme bemerkt. Während die erstere normal lautlos vor sich geht, hört man respiratorische Geräusche, sobald eine Verengung des lumen's in den oberen Luftwegen eintritt. Diese als stridor bezeichneten meist langgezogenen, bei erheblicher Behinderung ganz lauten Geräusche ertönen meist inspiratorisch, besonders bei im Kehlkopf gelegenen Stenosen; doch können sie auch exspiratorisch erscheinen. Der Grund ersteren Verhaltens ist wohl darin zu suchen, dass der Sauerstoffhunger bei Stenosen zu intensiveren Inspirationen treibt, während der Kohlensäureüberschuss nicht so belästigt und darum die Exspiration weniger heftiger anregt. (Bei starker Stenose verschwindet dann naturgemäss dieser Unterschied, da solche auch den langsameren Ausblasestrom genügend beschleunigt.) Die Möglichkeit, dass die beweglichen Teile

des Kehlkopfeinganges durch die Inspiration ventilartig in das ohnedies schon verengte lumen hineinaspirirt werden, während die Exspiration sie ja nur in den weiten, freien Raum darüber hinausbläst, darf auch nicht vergessen werden.

Auch ist es nicht selten zu sehen, dass die Anstrengung bei der Respiration zu perverser Innervation des Kehlkopfes und somit zur Stimmbandannäherung führt, was nur die Stenose verstärken kann. Rein exspiratorischer stridor ist wohl immer Folge derartiger falscher Innervation.

Im übrigen zwischen laryngealen und trachealen Stenosen zu unterscheiden, kann wohl durch direkte Auscultation mittels des Stethoskop's gelingen, wird aber meist durch directe Inspection leichter und sicherer geschehen.

In seltenen Fällen kann man während der Atmung oder auch der Phonation ein klappendes Geräusch vernehmen, hervorgebracht durch irgend einen im Luftstrom flottirenden Körper, sei es ein frei auf und ab fliegender Fremdkörper, eine sehr bewegliche Geschwulst oder bewegliches Secret.

Die S t i m m e zu beachten ist wichtig, ein geübtes Ohr kann aus ihr allein schon Diagnosen stellen. Totale Stimmlosigkeit, so dass nur im Flüsterton zu sprechen angeht, kommt bei Lähmung der Stimmritzenschliesser und Stimmbandspanner vor, also bei nervösen oder musculären Affectionen, doppelseitiger Recurrenslähmung oder heftigen acuten Katarrhen, auch bei Zerstörungen oder starren Infiltraten der Stimmbandmuskeln durch irgend welche Processe. Rauhes Krächzen oder Grunzen hört man am ehesten bei syphilitischen Tertiäraffectionen, heisere mistönende Stimme besonders gern im Secundärstadium dieser Krankheit, während die Dysphonie bei subacutem und chronischem Katarrh eher mit etwas besseren klangvolleren Tönen abwechselt. Hier gibt es noch viele Nuancen. —

Im übrigen ist die Untersuchung eines Kehlkopfkranken weder mit der Laryngoskopie noch mit den anderen eben erwähnten, nur auf den Kehlkopfbefund

gerichteten diagnostischen Massnahmen abgeschlossen. Nur wenige und gerade die unwichtigeren Kehlkopfaffectionen sind unabhängig von nachbarlichen oder allgemeinen Erkrankungen.

Wenn also die Erklärung zweifelhafter Fälle immer auf die Untersuchung benachbarter Teile der oberen Luftwege, insbesondere des Rachen's und der Nase, weiter der Nahrungsbahnen, sowie des ganzen Körper's verweist, so wird man bis zur Erzielung einer grossen Erfahrung immer gut thun, auch scheinbar sofort geklärte Befunde durch diese Untersuchungen zu ergänzen, da sehr oft letztere geeignet sind, eine vorgefasste Meinung über den Ursprung des jeweiligen Leiden's über den Haufen zu werfen. Man kann gar nicht genug untersuchen: kaum ein Organ des Körper's ist in seinen Erkrankungen abhängiger von anderen als gerade der Kehlkopf, und ebenso wirft ein Befund in demselben oft ein klärendes Licht auf noch latente oder dunkle Processe des Gesamtorganismus. Ein aufmerksames Studium der zu den Tafelbildern gehörigen Krankengeschichten wird die Wichtigkeit obiger Ausführungen erkennen lassen.

Praktische Winke für die Untersuchung.

Es ist nicht anzunehmen, dass Jemand eine so rein praktische und auf vielfacher Uebung beruhende Technik, wie die Untersuchung des Kehlkopfes am Lebenden sie darstellt, aus theoretischen Unterweisungen lernen wollte, wir setzen auch für den Leser dieser Zeilen eine Untersuchung am toten und lebenden Phantom voraus. Unter letzteren die in Cursen verwendeten, vorzüglich auf passive Laryngoskopie eingedrillten Individuen und die durch häufigere Untersuchung auch dem Blick des Anfänger's zugänglicher gewordenen wenigen Kranken verstehend, brauchen wir kaum zu versichern, dass die Schwierigkeiten in der Praxis ungleich grösser sind, wo man meistens noch nie untersuchten, häufig sehr reizbaren, Halsorganen gegenübergestellt wird. Um diese Schwierigkeiten zu überwinden, werden einige praktische Winke vielleicht willkommen erscheinen.

Zunächst wird es immer besser sein, vor als nach dem Essen zu untersuchen, der eventuelle Brechact ist dann viel unschädlicher für beide Teile, kommt auch nicht so leicht zu Stande.

Die Zunge lasse man vom Patienten nie herausziehen, sondern activ herausstrecken und halte sie dann lieber selbst fest, als dass man sich der so häufigen Unannehmlichkeit des Loslassen's derselben seitens des Untersuchten gerade im besten Moment aussetzt.

Ist die Zunge so dick oder die unteren Schneidezähne so scharf, dass eine unangenehme Reibung oder gar Verletzung des Zungenbändchen's an den letzteren zu befürchten steht, so schütze man die Weichteile durch Ueberlegen eines nicht zu dünnen Wattestreifen's über die Zähne. Wenn man dies mittels einer Pincette nach Anziehen der vorgestreckten Zunge bewirkt und dann erst die Zunge nach unten zieht, wird der Streifen nicht heruntergeschoben.

Bäumt sich die Grundpartie der Zunge, so ist mitunter nur durch Niederdrücken derselben mit einem Spatel, am besten dem Türck'schen, eine Ansicht der uvula zu ermöglichen. Das Niederdrücken geschehe nicht heftig, sondern allmälig, aber unbedingt kräftig, da fester Druck gut vertragen wird, leises Herumtappen aber überall als kitzelnder Reiz wirkt. Dies ist auch bei der Spatellaryngoskopie nach Kirstein zu beachten.

Ebenso lege man den Kehlkopfspiegel sanft, aber fest an die uvula an, nicht über, noch neben dieselbe. Schlüpft sie daran vorbei, so muss sie auf den Rücken eines grossen Spiegel's geladen werden, wie überhaupt immer der möglich grösste wegen der erheblicheren Lichtstärke und Bildgrösse zur Verwendung anzuraten ist.

Würgt der Patient schon, bevor man mit dem Spiegel noch recht drin ist oder unmittelbar bei der Berührung, so lasse man ihn zuerst recht hoch und lange „äh" intoniren und gehe während der Phonation ein.

Am lästigsten und den Einblick durchaus hindernd

ist es, wenn der Kranke krampfhaft den Atem anhält, wobei gewöhnlich der Kehlkopf hoch nach vorn unter den Zungengrund gezogen, das Gaumensegel auf's äusserste gespannt und die glottis geschlossen ist. Dies prakticiren viele schon beim Mundöffnen bezw. Zungenherausstrecken. Dann lasse man vor dem Versuch der Spiegeleinführung zunächst so lange in fertiger Positur tief ein- und ausatmen, bis diese Thätigkeit auch beim Spiegeln nicht unterbrochen wird. Psychische Reizbarkeit wird mitunter durch Schliessen der Augen verringert, doch dürfen dieselben nicht krampfhaft zugedrückt werden, da sonst die Mundspalte sich wieder verengert.

Man übersehe nicht, dass Würgreiz häufig bei willigeren Kranken nur dadurch unterhalten wird, dass der reflectorisch stärker abgesonderte Speichel sich ansammelt; daher lasse man denselben ausspucken, was ohne heftiges Räuspern zu geschehen hat, da solches die Reflexerregbarkeit nur noch erhöht.

Hiedurch und durch passende Ermahnungen verhütet man auch das überaus lästige fortwährende Schlucken, welches den eingeführten Spiegel jedesmal trübt.

Nie, auch nicht zur blossen Einübung, lasse man „A“ phoniren, immer „Ä“, da nur bei hohen Tönen sich der Kehldeckel aufrichtet und man oft Gelegenheit hat, schon während des blossen Versuches der Untersuchung einen befriedigenden Einblick zu gewinnen.

Bleibt, was allerdings recht selten, der Kehldeckel auch dann hinten liegen, so dass er den Einblick verdeckt, so braucht man nur mit einem langen Spatel, z. B. dem Fränkel'schen, unter leichtem Zug nach vorn auf das mittlere Zungen-Kehldeckelbändchen zu drücken, um ihn sich aufrichten zu sehen.

Unüberwindliches Würgen und Brechen kann man mitunter nur durch Einpinselung der zu berührenden Teile mit Cocaïn bewältigen. Ein erbsengrosses Wattestück enthält nie so viel von der 10prozentigen Lösung, dass, nach einer damit stattgehabten Einreibung der Schleimhaut, überhaupt oder doch ernstliche Vergiftungs-

erscheinungen zu befürchten wären. Man warte übrigens die Wirkung des Anästheticum erst mindestens drei Minuten ab: am häufigsten wundert sich über dessen Unwirksamkeit, wer ihm keine Zeit zur Wirkung lässt.

Da übrigens das Würgen viel häufiger auf der subjectiven Renitenz, als auf der objectiven Unmöglichkeit, den Würgreiz zu unterdrücken, beruht, wird mancher Untersuchte auch nach vollkommener Cocaïnisirung erst dann sich beruhigen, wenn man ihn durch Berührung mit einer Sonde von seiner Anästhesie überzeugt.

Beim Spiegeln habe man immer den Reflector vor den Augen, nicht blos auf der Stirn, da unter allen Umständen sonst ein Teil des Lichtkegel's durch die Oberlippe abgeblendet wird. Auch sehe man mit beiden Augen, nicht blos mit dem hinter dem Loch befindlichen. — Man begnüge sich nie mit dem leichter zu erhaltenden Phonations-Bilde, sondern sehe auch den Respirationszustand an.

In keinem etwas unklaren Falle versäume man die Sensibilitätsprüfung mittels der Sonde (ohne Cocaïnisirung!) — Man denke stets daran, dass der Kehlkopf nur einen Teil der Luftwege darstellt, dass also sowohl die Lunge und trachea, als auch besonders die oberen Luftwege, Rachen und Nase ebenso wichtige Beiträge zur Laryngodiagnostik liefern, als gegebenenfalls die Untersuchung des Herzen's, des abdomen, des Urin's, des Nervensystem's. Man vergesse überhaupt nie, dass Organerkrankungen nicht immer isolirt sind und dass man in erster Linie Arzt und dann erst Laryngologe ist. Für die Therapie hier noch der Wink, dass man niemanden mehr durch Behandlung quälen muss, als die ganze Sache, objectiv oder subjectiv, wert ist. Oft liegt dem Patienten weniger daran, irgend eine kleine Beschwerde los zu werden, als dem durch Ehrgeiz oder wissenschaftlich sich engagirt fühlenden Arzte. Man sei nicht blos hilfreich, sondern auch edel und gut!

Allgemeines über Ursachen und Behandlung von Kehlkopf-Krankheiten.

Mit Rachenpinselungen und Gurgeln lässt sich zwar kein Kehlkopf heilen, aber auch ohne locale Einwirkungen vermag passendes Allgemeinverhalten viel gutes zu stiften. Gerade hier wird am meisten versäumt. Keinen Fusskranken lässt man gehen, aber Kehlkopfkranke lässt man sprechen und doch ist das erste Erfordernis zur Heilung eines entzündlich erkrankten oder sonst lädirten Organ's: Ruhigstellung. Diese beseitigt zugleich oft die in vielen Fällen massgebende Ursache: die Ueberanstrengung. Man verordne also zunächst vollkommenes Aufgeben der lauten Sprache, Verkehr nur mit Flüsterstimme und auch diese möglichst wenig. Eine Ausnahme hiervon machen nur gewisse psychische oder essentielle Lähmungen, bei denen man die Fähigkeit des Organ's wiederherzustellen sucht.

Weiter sind, mindestens für acute und subacute Stadien, Rauchen und Trinken sowie Genuss scharf gewürzter Speisen zu beschränken oder zu verbieten.

Nicht die geringste Sorge erfordert die Regelung der Verdauung; träger Stuhlgang befördert periphere Hyperämieen.

Husten erregende Erkrankungen tiefer oder höher gelegener Nachbarorgane (Lunge, Bronchen, Rachen Nase) müssen beseitigt oder eingedämmt werden, denn der Husten ist eine der ärgsten mechanischen Schädlichkeiten für den Kehlkopf.

Noch ärger wirkt das Krächzen und Räuspern, wie es so ungemein häufig durch Secretanomalien in den obersten Luftwegen (Nase und Nasenrachenraum) angeregt wird; im Verein mit directer Beträufelung des Kehlkopfes durch von oben her stammenden Eiter und Schleim ist es eine der häufigsten Ursachen der verschiedenen Varietäten des „chronischen Kehlkopfkatarrh's"; dessen Behandlung muss demnach mit der aufmerksamsten Untersuchung der oberen Organe beginnen und kann oft

ausschliesslich in der Beseitigung der dort aufgefundenen Anomalien bestehen.

Locale Behandlung ist notwendig: zunächst bei den, verhältnismässig seltenen, primären Erkrankungen des Kehlkopfes, ferner überall, wo mechanische Veränderungen mechanische Beseitigung verlangen.

Flüssigkeiten, wovon insbesondere adstringentia in Betracht kommen, sollten nur direct durch Aufpinseln oder Aufspritzen eingeführt werden, Inhaliren ist im allgemeinen nutzlos. Verwendet werden Arg. nitr. in 2—5% Lösung, 2—4% Carbollösung, concentrirte Milchsäure. Ein vorzügliches Mittel bei secundären Katarrhen und Borkenbildungen ist das Ichthyol: Rp. Ammon. sulfoichthyol. 10,0, Glycer. 40,0, Ol. Menth. pip. gtt. V. Die Application erfolgt am besten mittels auf einem Watteträger befestigter Watte, welche nach dem Gebrauch weggeworfen, sowie jener ausgekocht werden muss.

Einspritzungen sind im allgemeinen nicht nötig, mehr Geschmacksache.

Die Aufpinselung geschieht dadurch, dass man den Wattebausch von hinten etwas gegen den Kehldeckel andrückt, worauf die Flüssigkeit abtropft, oder dass man ihn in die respiratorisch geöffnete Glottis einführt, wo sein Inhalt durch die sich nähernden Stimmbänder ausgedrückt wird. Einpinselungen, d. h. mechanische Einreibungen sind als schädlich zu vermeiden. Sie haben nur bei der Application von Carbol oder Milchsäure auf Geschwüre, dann allerdings meist energisch, stattzufinden.

Zu Einpulverungen verwende man als adstringens Alaun 1 : 10 sach. lactis oder amyl. trit. Von Desinficientien kommen die Jodpräparate, Jodoform und Jodol hauptsächlich in Betracht. Ihre und ähnlicher Pulver Verwendung hat sich auf offene Geschwürsflächen zu beschränken, wie überhaupt zu berücksichtigen ist, dass tiefer greifende oder vornherein als schwerer zu betrachtende Erkrankungen, so besonders die Tuberculose, nicht mit so oberflächlichen und daher meist ganz unwirksamen Mittelchen behandelt werden wollen. Hier

braucht es schon energischerer Zerstörung. Die mildeste Form ist die Aetzung. An den Sondenknopf angeschmolzener lapis inf. oder Trichloressigsäure dienen zu leichter Verschorfung oberflächlicher Geschwüre aller Art, auch wohl zu energischer Bekämpfung der bei chronischen Entzündungen häufigen Epithelverdickungen.

Die Elektrolyse wirkt schon mehr in die Tiefe. Sie kann nach Dauer und Intensität dosirt werden. Das gewöhnlichste ist ein Strom von 15—20 M.-A. durch 5 Minuten. Erfordernis ist ein Ampèremeter und Rheostat zur Bemessung und schmerzlosem Ein- und Ausschleichen des Stromes. Zu seiner Erzeugung genügen bereits 10—15 galvanische Elemente. Die Application erfolgt, nach vorheriger starker Cocaïnisirung, mittels tief eingestossener Doppelnadel. Dieselbe wird am besten unmittelbar an die Leitungsschnüre geschraubt. Das Verfahren dient zur Beseitigung von secundären Epithelhyperplasieen (Warzen, „Parchydermieen"), dann besonders bei kleinen tuberculösen Infiltraten, ferner auch mitunter zur Schmelzung der nach Geschwulstexstirpation sichtbaren Basis.

Die Galvanokaustik ist noch energischer. Der spitze Stichbrenner, in's Gewebe gesenkt, zerstört auf's intensivste. Seine Wirkung wird also zweckmässig gegen Tuberculose in Knotenform oder tiefe Geschwüre benutzt. Die Reaction ist erheblicher als bei Elektrolyse und daher besonders sorgfältige Application, ausschliesslich auf die erkrankte Partie, und Vermeidung von Flächenbrennungen erforderlich. Die Glühschlinge findet zweckmässig bei allen einigermassen gestielten harten oder Blutung drohenden Geschwülsten Verwendung.

Scharfe Instrumente dienen zur Trennung oder Auslösung erkrankter Teile.

Messer, spitze und schneidende mit stumpfem Ende, verwendet man zur Incision in ödematös geschwollene oder Eiter führende Teile, zur Abtrennung flach sitzender Geschwülste.

Curetten, einfache und doppelte, nach Heryng

oder Krause, dienen zur Entfernung erkrankter Teile aus gesunden heraus, vorwiegend bei Tuberculose, zur Freilegung tiefer Infiltrate behufs leichterer reactiver Abstossung. Ihre Anwendung muss ausgiebig bis in's gesunde geschehen und kommt daher nur dort in Betracht, wo man sich solchen Effect erhoffen darf. Das Curettement muss daher auch womöglich in einer Sitzung umfangreich erfolgen, soll nicht in zahllose Zupfereien versplittert werden. Miserfolge beruhen häufig auf derartig sinn- und energielosem Betrieb.

Die Verwertung der zahlreichen, zur Geschwulstexstirpation dienenden Instrumente (Schlingen, Guillotinen, Pincetten, Ringmesser etc.) kann nur praktisch erlernt oder beurteilt werden.

Für alle Arten Instrumente erweist es sich als zweckmässig, kurz vor dem Griff den Stil nach rechts abzubiegen, damit die Hand des Operateur's nicht das Gesichtsfeld unterbricht. — Ferner sollten alle Stiele etwas biegsam sein. Das Hinkommen an tief oder entfernt gelegene Teile des Kehlkopfes gelingt oft nur dann sicher, wenn der Stiel bereits eine dem Zielpunkte entsprechende Krümmung (nach Messung mittels vorher eingeführter Sonde) erhalten hat. Dies erklärt sich daraus, dass bereits die Mundhöhle den Spielraum der Instrumente beeinträchtigt.

Musculäre und nervöse Lähmungen erfordern mitunter, damit keine Atrophie eintrete, elektrische Behandlung; auch scheinen periphere Nervenschädigungen, soweit sie überhaupt reparabel sind, durch Electricität günstig beeinflusst zu werden. Ob extralaryngeale oder endolaryngeale anzuwenden, ist wohl mehr Geschmackssache. Verwendet werden faradische Ströme von der Stärke, dass an der Zunge kräftige, doch nicht schmerzhafte Contractionen auftreten, $^1/_2$—1 Minute einmal täglich und galvanische Ströme von innerlich 5, äusserlich 10—15 M.-A. durch 1—3 Minuten, mit Polwechsel und Unterbrechungen. An der zarten Halshaut ist dabei sehr auf die Vermeidung von Verbrennungen zu achten, daher breite Elektroden!

Zur Beseitigung vorübergehender oder chronischer Stenosen dient die Inkubation nach O' Dwyer, die Bougirung oder Zinnbolzendilatation nach Schrötter (letztere nur nach Tracheotomie), endlich die Einlegung von Schornsteincanülen nach Mikulicz in thyreotomirte Kehlköpfe. Doch lässt sich ausser mit diesen complicirteren Mitteln auch mit methodischer Durchpressung immer dickerer Wattepfropfen durch schmälere Stenosen und Membranen manch schöner Erfolg erzielen, besonders, wenn blutige Nachhilfen möglich sind.

Pathologie und Therapie.

I. Entzündungen.

1. Oberflächliche.

a) Idiopathische.

Hierunter sind alle Entzündungen zu verstehen, welche, infolge äusserer ungünstiger Einwirkungen, den Kehlkopf direct, wenn auch mitunter in zeitlicher Verbindung mit der Erkrankung anderer Körperteile, ergreifen.

In erster Linie steht hier der einfache Katarrh nicht selten als Teilerscheinung des Schnupfen's.

Aetiologie: Erkältungen, besonders vernachlässigte, wobei die Stimme trotz schon merkbarer Beeinträchtigung forcirt oder gewohntes Rauchen und Trinken nicht unterlassen wird. Ferner Einatmung reizender Gase oder Staubarten (trockener Strassenstaub bei lebhafterem Wind, Chromsäurestaub, Ziegelstaub, Gewürzstaub und ähnl. in Fabriken und Waarenhäusern), auch Mishandlung durch zu heisse ingesta.

Symptome: Trockenheit im Halse, leichte Beschwerden beim Schlucken und Sprechen, Heiserkeit (rauhe, tiefere Stimme) bis zur totalen Stimmlosigkeit. Zuerst spärlicher, dann heftigerer Husten, der zunächst bei der zögernden Secretion mehr den Eindruck des trockenen Reizhusten's macht, später, sobald das Secret reichlicher und lösbarer wird, dasselbe leichter und reizloser fördert, wobei leichte Rasselgeräusche hörbar werden. Atmung kurz, da tiefere Inspirationen zum Husten reizen. Die Beschwerden sind übrigens verschieden je nach dem hauptsächlichen Sitz der Entzündung (s. a.)

Kehlkopfbild: Rötung und geringe Schwellung der ganzen sichtbaren Schleimhaut oder einzelner

Teile. Später wird auch etwas glasiges, selten gegen den Schluss hin gelbliches Secret sichtbar. Je nach dem Sitz sieht man die epiglottis vorwiegend gerötet, etwa noch mit den ary-epiglottischen Falten (vorwiegend nach thermischen Reizen, wobei das Schluckweh dann das Hauptsymptom bildet) oder die Taschenbänder (s. Taf. VIII, Fig. 2) oder die Stimmbänder, diese auch im ganzen (Taf. IX, Fig. 1) oder nur partiell (Taf. VIII, Fig. 1), wobei die Stimmstörung das hervorstechendste Symptom bildet; andremale, allerdings recht selten, beschränken sich die Erscheinungen auf den Interarytaenoïdalraum (Taf. XIX, Fig. 2), wobei die Stimme ganz rein bleiben kann, dagegen der Husten, fast unaufhörlich und ununterdrückbar, ausserordentlich quält. Mitunter schwillt auch die Unterstimmbandschleimhaut, besonders gern bei Kindern, an, was passend als Laryngitis hypoglottica bezeichnet wird (Pseudocroup).

Die Heiserkeit wird jeweils durch die mangelhafte Schwingfähigkeit der verdickten Stimmbänder bedingt, meist auch noch durch Insufficienz der Vocalmuskeln, sei diese nun entzündlichem Infiltrat oder neuritischem Einfluss zu danken. Daher sieht man nicht selten die Bilder der Lähmung des m. arytaenoïd. int. (Taf. IX, Fig. 1) oder des arytaenoideus transversus (Taf. VIII, Fig. 1) oder beider gemeinsam (Taf. VIII, Fig. 2), häufig auch des m. crico-arytaen. lateralis. (Fig. 6.)

Gleichgültig, wo immer localisirt, steigert sich die Entzündung mitunter bis zur Exsudation innerhalb der Schleimhaut, zu leichtem O e d e m, besonders die Stimmbänder erscheinen dann in rundlicher Wurstform. Auch die Gefässe können derart durch den Entzündungsprocess in ihrer Durchlässigkeit resp. Haltbarkeit beeinträchtigt werden, dass, besonders infolge der Hustenerschütterung, leichte Hämorrhagien entstehen, die dann als blutrote, später schwarze Flecken teils auf, teils in der Schleimhaut erscheinen. Besonders die zarten Organe von Sängerinnen neigen infolge functioneller Misbräuche hierzu. Anderemale, vorwiegend bei längerer Dauer, kann das Epithel, durch das entzündliche Infiltrat er-

weicht, sich abstossen. Geschieht dies oberflächlich, so erscheinen trübe, weissliche Flecken, geht die Abschilferung bis auf die mucosa, so sieht man gelblich belegte, ganz seichte Defecte, sog. Erosionen (s. Taf. XI. Fig. 1), welche durch maltraitement (Nichtschonung oder „zu gute“ Behandlung) sich extensiv und intensiv vergrössern können.

Prognose: Bei Schonung Spontanheilung, bei Misbrauch der Stimme oder Nichtvermeidung neuer Schädlichkeiten Uebergang in chronische Entzündung.

Behandlung: Zunächst nur allgemein, nicht local: Schwitzenlassen, Sorge für offenen Leib, Priessnitzverband um den Hals, Sprechverbot (Flüstersprache), Rauchverbot, lauwarmes, nicht reizendes Getränk und Essen. Später (nach 10—14 Tagen) eventuell noch Pinselungen mit 2—4% Arg. nitr.-Lösung, bei der hämorrhagischen Form oder Erosionsbildung nur Einblasung von: Aluminis crudi 20,0, sach. lact. 30,0, 1—2 gr pro dosi. Bei dieser Form und bei Erosionsbildung strengste Schonung.

Erosionen können bei längerem Bestand einmal mit arg. nitr. in Substanz geätzt werden, im übrigen ja kein maltraitement durch Pinselungen. Starker Hustenreiz kann Morphium erfordern. (0,1 : 15,0 aqu. destillat., 3mal tägl. 10—15 Tropfen.)

Besondere Eigentümlichkeiten zeigt der acute Katarrh bei Kindern. Die spärliche Secretion fordert zu häufigem, trockenem, bellendem Husten heraus. Wirkliche stenosirende Schwellungen im Subchordalraum, doch auch schon die leichte Reflexerregbarkeit des jugendlichen Alters führen zu Respirationsstörungen in Form von Erstickungsanfällen; auch durch perverse Innervation der Glottisschliesser kommen solche zu Stande. Die Aehnlichkeit dieser Erscheinungen mit denen bei Diphtherie veranlasste zur Benennung als Pseudocroup; richtiger ist die anatomische Bezeichnung als Katarrh. Die Stenosenanfälle werden am besten durch kalte Uebergiessungen im warmen Bade unterdrückt. Besondere Sorgfalt ist der Regulirung der Darmthätigkeit zu schenken, lieber ein Durchfall zu viel, als ein Stuhlgang zu wenig! Man gebe 2—3 Messerpitzen täglich von pulv. liquir. compos.

b) Symptomatische Katarrhe sieht man bei allen acuten Infectionskrankheiten. Da sie sich

örtlich und zeitlich mit anderen, teilweise specifischen, anatomischen Störungen combiniren, werden sie mit diesen zusammen gesondert abgehandelt (s. u.)

2. Exsudative Entzündungen.

a) Genuine (epidemische) Diphtherie.

Aetiologie: Der Löffler'sche Bacillus wird nunmehr allgemein als notwendiger Erreger dieser Entzündung angesehen. Zum Zustandekommen seiner Wirkung braucht es aber unzweifelhaft individuelle Disposition und meistens noch prädisponirende Schädlichkeiten; wenn letztere auch nicht unumgänglich notwendig sind, sind sie es doch, die allein die Häufung von Fällen in der rauheren Jahreszeit und in Gegenden mit stärkeren Temperaturschwankungen, sowie unter ungünstigeren Lebensbedingungen erklären. Unter letzteren ist nicht etwa Armut allein zu verstehen: arme Landkinder sind häufig hygienisch besser daran, als reiche Stadtkinder, auch lässt bei letzteren die Reinlichkeit mitunter ebensoviel zu wünschen übrig als in ärmeren Familien.

Anatomie und Erscheinungen:

Der Process äussert sich zunächst in einer Ausschwitzung lymphatischer Elemente aus den Gefässen. Rasch gehen diese eine Coagulationsnekrose ein, so dass sich die Structur der ausgewanderten Zellen verwischt und nur ein netzförmiges Infiltrat, grossenteils aus dem Fibrin der zerfallenen Zellen bestehend, überbleibt. Je nach der Intensität des Falles und der jeweiligen Eintrittsstelle des Giftes durchdringt dieses Fibrinnetz nur das Epithel und die oberflächlichen Schichten des mucosa oder auch tiefere Lagen der letzteren. Nach Demarkirung der nekrotischen Teile seitens der noch lebensfähigen stossen sich die ersteren ab. Da das Infiltrat in Flächenform der Oberfläche folgt, gewinnen die abgestossenen Teile die Form von Membranen. Ist die Demarkirung nicht genügend erfolgt, so können die Membranen nicht oder nur mit Verlust noch lebensfähiger Substanz abgezogen werden, gegenteils sind sie leichter zu entfernen. Dass

die Demarkirung oberflächlicheren Infiltrat's leichter erfolgt, ist begreiflich und erklärt auch die leichtere Abziehbarkeit. Ein principieller Unterschied zwischen abziehbaren und festhaftenden Membranen besteht sonach nicht.

Werden durch die Heftigkeit des Processes die Gefässe so afficirt, dass die Ernährung der betreffenden Teile leidet, sei es durch Abschneidung des Stoffwechsels infolge von Läsion der Wandungen, sei es durch Thrombose, so sterben ganze Schleimhautpartieen ab, es entsteht die sogen. gangränöse Form. Während die Membranen der leichteren Gattung sich in oft blendender Weisse, mitunter auch gelblich getrübt, darstellen, enstehen so die gefürchteten Grün- und Schwarzfärbungen durch Beimischung der nekrotischen Blutkörperchen. Der Anblick der erkrankten Partieen gestaltet sich also verschieden. Während im Anfang die Schleimhaut nur gerötet ist, überzieht sie sich bald mit einzelnen opaken weisslichen Streifen oder rundlichen Flecken oder auch in grösserer Breite mit einem zarten, bläulichweissen Reif. Dann confluiren die Flecken zu grösseren und undurchsichtigen weissen bis weissgelblichen Flächen. An allen Teilen des Kehlkopfes können sie auftreten, mitunter kleiden sie ihn vollständig aus, besonders in den mit Tracheal- und Bronchialerkrankung complicirten Fällen. Nach der Lockerung werden die Beläge in Form von Fetzen oder Membranen, auch als förmliche Abgüsse des Luftrohres ausgeworfen.

Allgemeinsymptome: Zunächst allgemeines Krankheitsgefühl, Unbehagen, Mattigkeit, Appetitverlust, Verstopfung, leichte Schlingbeschwerden, Heiserkeit. Lehrt jetzt die etwaige Erkrankung des Rachen's nicht bereits die wahre Natur des Leiden's, so verrät, bei primärer Kehlkopferkrankung, diese oft ein trockener, bellender Husten. Gelingt die Laryngoskopie, so sieht man bereits die ersten Anfänge der Membranbildung.

Die Temperatur zeigt den Charakter einer febris continua mit leichten Morgenremissionen und mitunter stärkeren, das Fortschreiten oder Nachlassen des Pro-

cesses verratenden Schwankungen. In schwersten Fällen, den septischen, kann sie normal oder subnormal sein.

Auch in leichtesten Fällen leidet die Stimme, meist wird sie ganz tonlos, nach der Losreissung von Membranen hie und da rauh und tief oder kreischend in raschem Wechsel. Immer zeigen sich auch Atmungsstörungen, die bei stärkerer Membranbildung in schwerste Atemnot übergehen. Diese gibt sich in giemenden langgezogenen Inspirationen kund, wobei der Kopf hintergeworfen wird und alle Atmungshilfmuskeln die Zeichen höchster Anspannung aufweisen, während die Haut zugleich cyanotisch und bleich, sowie kalt ist, letzteres in Folge der leidenden Herzthätigkeit.

Der Puls hat nichts charakteristisches, er bildet nur das Manometer, an dem sich die Allgemeinreaction des Körper's ablesen lässt. Teilweise Lösung der Membranen verrät sich mitunter durch klappende Geräusche der Respiration, totale durch Auswurf derselben. Diese kann als Abschluss des Processes, also im Heilungsstadium stattfinden, aber auch noch während desselben, so dass der Abstossung die Bildung neuer Membranen nachfolgt.

Ausser den Kehlkopfsymptomen sind die von Seiten des Rachen's und der Nase, ganz besonders aber diejenigen der trachea, Bronchien und des Lungenparenchym's beachtenswert.

Auch ist selbstverständlich der Allgemeinzustand, wie er sich durch Verhalten des Bewusstsein's, die Pulsbeschaffenheit, Reaction auf Reizmittel, Beschaffenheit des Stuhlganges kundgibt, auf's sorgfältigste zu beachten.

Der Verlauf erstreckt sich gewöhnlich über eine Woche, doch sind sehr schnelle Todesfälle oder raschere Genesungen nichts seltenes.

Der Ausgang im Tod erfolgt entweder durch Herzschwäche oder Kohlensäurevergiftung oder durch beides gemeinsam, da die erstere in den Fällen mit Stenose wohl ebensosehr auf die Erschwerungen der Circulation in den ungenügend ventilirten Lungen und

mangelhafte Sauerstoffzufuhr als auf die Resorption von Toxinen zurückzuführen ist.

Der Ausgang in Genesung kann vollkommen sein, oder es zeigen sich Krankheitsresiduen vorzugsweise auf nervösem Gebiet: Lähmungen des m. tensor choroïdeae in der Form von Unmöglichkeit, zu accommodiren, der Schlund- und Ösophagusmuskulatur, wobei Bissen und Flüssigkeit durch die Nase regurgitiren oder nicht hinuntergeschluckt werden können, der sensiblen Kehlkopfnerven mit Fehlschlucken in den Respirationstractus und deren Folgen oder der motorischen, wonach sogar dauernde Stimmband-Lähmung restiren kann (s. Taf. XIII Fig. 2), weiterhin die lebensbedrohenden Lähmungen des n. phrenicus oder n. vagus mit Atmungsinsufficienz und beeinträchtigter Herzaction, ja sogar Paresen und Paralysen der Extremitäten sind mitunter die üblen Folgen.

Doch treten sie zum Glück seltener auf gegenüber den Folgeerscheinungen im lymphatischen Gebiete, (welche den Rachen- und Nasencomplicationen sehr häufig nachfolgen und ihrer Wichtigkeit wegen hier kurz erwähnt werden sollen, nämlich dauernde Vergrösserungen der Gaumen- und Rachenmandeln), und an den Ohren (eitrige Mittelohraffectionen).

Die Behandlung muss mehr allgemein als local sein. In erster Linie steht das Heilserum. Wenn auch über dessen wahren Wert vielleicht erst nach Decennien zu urteilen sein wird, so berechtigt doch die erwiesene Unschädlichkeit und zwingt der sehr günstige klinische Eindruck zur Anwendung. Je früher, desto besser. Doch darf deswegen die anderweitige Pflege, wie sie besonders durch die localen Veränderungen bedingt wird, nicht zurücktreten.

Die Behandlung der Complicationen resp. primären Herdbildungen in Rachen und Nase kann hier nicht erörtert werden.

Im Kehlkopfe selbst können wir nicht viel wirksames ausrichten. In einzelnen Fällen mag die Lockerung und Auswischung der Membranen mit in Kalkwasser

getauchten Watteschwämmen gelingen, meist aber nicht und eine Reizung durch unvollkommene Massnahmen ist eher zu fürchten. Ätzmittel sind durchaus verwerflich. Zur Lösung mag man durch ständiges Einatmenlassen feuchter Luft, am besten in Form von Kalkwasserdämpfen beitragen, alles andere, auch die gerühmten Brechmittel, hat nur problematischen Wert. Tiefatmung und kräftige Expectoration wird zweckmässig durch kalte Übergiessungen angeregt. Bei stark erhöhter Temperatur können solche alle 3—4 Stunden in einer leeren Wanne, bei niedriger im lauwarmen Bade (25° C.) mit Wasser von 12—15° C. vorgenommen werden.

Der Stuhl ist zu regeln. Die Ernährung muss gefördert werden, indem man häufige und kleine Dosen pikanter Nahrungs- und Genussmittel gibt: Beeftea, Chaudeau, Eierpunsch, Warmbier mit Eidotter, Bisquits, kleingehacktes gekochtes Fleisch, viel Milch, mitunter, doch nicht ununterbrochen und nur beim Kräftenachlass Alkohol in Form von etwas verdünntem Cognac oder gutem Bordeauxwein.

Zeigen sich die Erscheinungen der Atmungsbehinderung in Form von häufigeren Erstickungsanfällen oder gar andauernder Erschwerung des Atmen's, so helfe man lieber zu früh als zu spät. Sind die Bronchen noch frei, nützt mitunter schon allein die Intubation. Ist wegen Ergriffensein jener oder der trachea eine baldige Verstopfung der Tube zu fürchten oder verbieten die äusseren Verhältnisse (ungenügende Pflege und Uberwachung) überhaupt diesen Eingriff, so ist die Tracheotomie vorzunehmen. Man zögere nicht erst bis zum asphyktischem Stadium (Kälte, Cyanose, tiefe Zwerchfelleinziehungen am Thorax), unterlasse sie aber auch in diesem noch nicht.

Verf. zieht die tracheotomia superior wegen der Vermeidung der Schilddrüse, welche mittels des Rose'schen Schnittes sicher vom oberen Ringknorpelrand abgelöst werden kann, vor. Man verletze dabei aber weder noch durchschneide man den Ringknorpel,

da gerade an die Cricotomie sich mit Vorliebe die so gefürchtete, das Décanulement erschwerende Granulationsbildung anschliesst.

In der Genesungsperiode ist auf etwaige Accomodationsstörungen als Vorläufer der übrigen Lähmungen wohl zu achten. Tritt Lähmung der Ösophagusmuskulatur oder besonders der sensiblen Kehlkopfnerven (Husten beim Schlucken!) ein, so ist sofort ausschliessliche Sonden- oder Rectumfütterung einzuführen; erstere ist vorzuziehen. Vaguslähmung bekämpfe man durch vollkommenste Ruhe und Digitalis. Strychnininjectionen haben nur illusorischen Wert, da trotz derselben die Lähmungen sogar ruhig weiterschreiten.

b) Symptomatische Diphtherie kann auch durch andere Schädlichkeiten veranlasst werden, sobald dieselben nur einem nekrobiotischen Process im Epithel weitere Entzündungserscheinungen in der submucosa beifügen: in der Membranbildung, als notwendigem anatomischen Ausdruck derartiger Vorgänge, liegt also nichts specifisches. So sehen wir solche denn auch nach Anbrühungen des Kehlkopfes durch Aspiration heisser oder ätzender (Ammoniak- etc.)Dämpfe entstehen, aber auch im Verlaufe des Scharlach's und der Blattern auftreten.

Identisch sind besonders diese letzteren Affectionen mit denen der genuinen Diphtherie also nur im anatomischen Sinn, ätiologisch aber verschiedenartig.

Dementsprechend ist die Therapie eine rein symptomatische, nur auf Behebung eventueller Stenosen gerichtet: Intubation oder Tracheotomie.

3. Entzündungen des interstitiellen Gewebes.

Je nach dem Grade und der Art des entzündlichen Infiltrates können wir hier das blosse Ödem, bei welchem eine seröse Exsudation in das submuköse Gewebe sich mit sehr geringem Kleinzelleninfiltrat verbindet, von der eigentlichen Phlegmone unterscheiden, welcher das Vorwalten cellulärer Infiltration das Gepräge gibt. Dass

beide Formen sich sowohl zeitlich und örtlich vereinigen, als auch gleichen Ursachen zuzuschreiben sein können, darf uns von ihrer anatomischen Unterscheidung nicht abhalten, da auch die Therapie durch die jeweilige Form der Entzündung beeinflusst wird. Endlich ist es gewiss nicht überflüssig, in Analogie mit der chirurgisch-dermatologischen Nomenclatur, das reine Erysipel des Kehlkopfes mit seinen typischen Allgemein- und Localerscheinungen zu isoliren. Wenn wir uns dabei nur vor Augen halten, dass ein principieller Unterschied all dieser Entzündungen, soweit sie auf infectiöser Grundlage beruhen, nicht besteht, so wird eine einheitliche Anschauung derselben vorbereitet. Eine Einteilung in infectiöse und nicht ansteckende Processe wird die Einsicht in das Wesen derselben erleichtern.

a) Infectiöse interstitielle Entzündungen.

α) Primäre Formen.

Ätiologie: Einwandern specifischer Mikroorganismen, nämlich des Streptokokkus pyogenes, der Staphylokokkenarten, des Pneumokokkus, vielleicht auch des bacterium coli.

Den Weg hierzu bieten Entzündungen benachbarter Organe, besonders des Rachen's, der Nase und ihrer Nebenhöhlen, und der Zunge. Die Invasion geschieht durch die Lymphspalten oder direct durch grössere, besonders gern aber durch kleine oft gar nicht sichtbare Verletzungen, wie sie etwa durch Fremdkörper, wenn auch nicht immer nachweisbar, erzeugt werden.

Auch Metastasen durch die Lymphdrüsen und -Gefässe sind möglich, allerdings recht selten.

Eine specifische Krankheitsform („infectiöse Angina") u. dgl.) aus irgend einer dieser Entzündungen zu construiren, ist unnötig. Sie sind durchaus den Panaritien, Erysipelen und Phlegmonen der Oberfläche des Körper's analog.

Locale Erscheinungen: Beim Ödem gelblich graue bis gelbe, auch mitunter rötliche, glänzende, gewöhnlich scharf begrenzte Schwellung, bei der erysipe-

latösen Form hochgradige Röte der übrigens ganz ähnlichen Schwellung, bei der phlegmonösen Form starreres und weniger regelmässig begrenztes Infiltrat. Durch Compression von Venen im Infiltrat kann es auch zu collateralem Ödem kommen. Bei schnell tödlich verlaufenden Processen kann die locale Entzündung, als in einem frühen stadium, noch kaum erkennbar sein.

Im Endstadium wird entweder allmäliges Abblassen und Verflachen der Geschwulst oder Eiterbildung mit Abscedirung, vorbereitet durch gelb gefärbte Zuspitzung an einem Punkte, sichtbar.

Die Infiltrate sind am stärksten, wenn sie lockerer gewebte Partieen, die epiglottis oder die Bekleidung der Aryknorpel betreffen.

Sie begrenzen sich zunächst immer an den Stellen der festeren Anheftung dieses Gewebes. Werden diese erweicht, so findet auch eine atypische, aber nicht abnorme, Weiterverbreitung statt.

Laryngoskopisch sieht man je nach der Localisation und dem Infiltrat verschieden gelagerte und gefärbte dicke Wülste die Gestalt der betreffenden Teile verändern: Die epiglottis schwillt entweder einseitig (Taf. VII Fig. 1) oder beiderseitig (Taf. VII Fig. 2) dann gewöhnlich zur Turbanform, die Stimmbänder erscheinen wurstartig verdickt, die Hinterwand bildet ein dickes Polster (Taf. XXV Fig. 1). Je nach Lage und Grad verengt sich das Kehlkopflumen in irgend einem Horizonte selbst bis zur Unwegsamkeit. Dies ist besonders bei subchordalen Schwellungen der Fall.

Allgemeine Erscheinungen: Fieber von 38,5° bis zu den höchsten Temperaturen, bei leichten einfachen Formen einige Tage mit leichten Morgen-Remissionen andauernd, anderemale mit dem sprungweisen typus des Rotlaufes, bei längeren zur Eiterung führenden Processen vom unregelmässigen Charakter des Eiterungsfieber's, hie und da bei den schweren septischen Formen sehr niedrige, auch subnormale Temperaturen. Dementsprechend der Puls kräftig und häufig schlagend oder sehr frequent, klein, und unterdrückbar.

Krankheitsgefühl; das sensorium in schweren Fällen typhoïd benommen. Häufig Kopfschmerz, Stuhlverhaltung.

Hohe Schmerzhaftigkeit im Halse beim Schlucken und Sprechen, spontan das Gefühl der Spannung und Trockenheit, zum Leerschlucken veranlassend, daher vermehrte Speichel- und Schleimproduction.

Die entzündliche Schwellung kann sich auf die Drüsen wie auf das Halsbindegewebe ausdehnen, letzteres ist mitunter ödematös, mitunter bretthart geschwollen. Entsprechende Rachen- und Zungenaffection wird meistens als primäres Leiden zu deuten sein.

Atemnot tritt, sobald die Entzündung den Kehlkopfeingang oder tiefere Teile ergreift, sehr bald ein, der Kehldeckel verursacht solche viel seltener. Dazu Heiserkeit und Aphonie im ersteren Falle.

Der Verlauf ist: plötzlicher Beginn, rasche Steigerung der Beschwerden. Atemnot und Suffocation oft in kurzer Zeit, bei den schwer septischen Fällen mitunter Tod durch Schwere der Infection noch vor Zustandekommen der Stenose. Rückgang in einigen Tagen bis zu zwei Wochen. Eventuell Abscedirung.

Die Diagnose muss sich besonders auf den plötzlichen Beginn ohne vorhergegangenes Leiden oder nach Vorantritt einer entsprechenden, weiter oben gelegenen, Entzündung stützen, da rasch verlaufende syphilitische Erkrankungen auch ein ähnliches Bild vortäuschen können. Rachen- und Kehlkopfspiegelung müssen Verwechselung mit Typhus oder Meningitis verhüten.

Behandlung: Feuchter Halsverband, Eisstückchen schlucken lassen, Sprechverbot, Abführmittel, geeignete Behandlung etwaiger Herzschwäche, (Eisbeutel, Flachlagerung, Kampher), bei Stenosenerscheinung zunächst tiefe Stichelung der geschwellten Partieen, wenn möglich Injection einiger Tropfen 2%iger Carbollösung in dieselben; nicht zu späte, lieber prophylaktische Tracheotomie.

Immer suche man nach der Eiterquelle und eröffne diese (Rachphlegmone, Halsphlegmone, Zahncaries und -Periostitis, Zungenabscesse etc.) möglichst frühzeitig.

In allen Fällen, wo die Schwellung die epiglottis überschreitet, lasse man die Pat. keinen Augenblick ausser sorgsamer Ueberwachung, da lebensbedrohende Erscheinungen oft ganz unerwartet eintreten.

β) Secundär kann jede der obengenannten Formen bei den acuten Infectionskrankheiten auftreten. In diesem Falle sind sie als Mischinfectionen aufzufassen, Producte eben jener oben erwähnten Entzündungs- und Eiterbakterien, deren Invasion durch die specifisch lädirte Schleimhaut stattfindet.

Auch metastatische Abscesse kommen hie und da vor.

Die Erscheinungen sind dabei oft noch heftiger (Taf. VI, Fig. 1, Taf. XXVI, Fig. 1). Verlauf, Diagnose und Behandlung decken sich mit denen der idiopathischen Form.

b) Nicht infectiöse interstitielle Entzündungen.

Der Kreis dieser ist ausserordentlich beschränkt, er erstreckt sich nur auf chemische und thermische Verletzungen. Anätzungen durch Zufall (Schlucken von Aetzlaugen oder Säuren) oder durch zu starke therapeutische Lösungen (arg. nitr., Chromsäure etc.) können ebensowohl zu Oedem der betreffenden Teile führen, als Verbrühungen des Kehlkopfes durch Schlucken überheisser Flüssigkeiten oder Aspiration heisser Dämpfe, sowie therapeutische Hitzeapplicationen. Da diese Verletzungen auch noch andere anatomische Wirkungen haben, finden sie gesonderte Besprechung (s. u.)

Die durch dieselben hervorgebrachten Continuitätstrennungen können natürlich wieder zu infectiösen Entzündungen Anlass geben, so dass in späteren Stadien eine Scheidung nach ätiologischen Factoren unmöglich wird.

4. Entzündungen der Muskeln.

Solche kommen kaum primär, sondern nur als Begleiterscheinungen eines katarrhalischen oder interstitiellen Processes zur Kenntnis. Ihr Vorhandensein zeigt sich in Paresen oder sogar Paralysen in einzelnen Bewegungsrichtungen. Eine der gewöhnlichsten Begleit-

erscheinungen des acuten oder subacuten Katarrh's ist die Parese der thyreo-arytaenoïdei interni, (Taf. IX, Fig. 1), dann des m. arytaenoïd. transversus (Taf. VIII, Fig. 1), doch auch die Stimmritzenschliesser erkranken nicht zu selten, wie überhaupt jede Einzel- oder Mischform hier aufzufinden ist (Taf. VIII, Fig. 2). Auch das plötzliche Auftreten von Atemnot bei vorher anscheinend nicht zu heftigen oberflächlichen oder interstitiellen Entzündungen findet vereinzelt seine Erklärung durch eine entzündliche Lähmung der Stimmritzenerweiterer. So ist denn das Bild der Median- oder wenigstens Cadaverstellung bei Affectionen der Hinterwand nicht allzu selten (Taf. XXIII, Fig. 2 u. Taf. XXV, Fig. 1). Auch Geschwulstbildungen vermögen durch accidentelle Entzündungen oder collaterales Oedem diesen Effect hervorzubringen. (s. u.)

Schliesslich mögen auch Schluckstörungen (Fehlschlucken resp. blosser Reflexhusten), hie und da einer entzündlichen Parese der Kehlkopfschliessmuskeln und des detractor epiglottidis zuzuschreiben sein.

Eine scheinbar primäre, „rheumatische" Parese eines oder mehrerer Muskeln dürfte wohl weniger auf Entzündungen als auf intermuskulären Blutungen, wie sie durch eine plötzliche Ueberanstrengung hervorgerufen werden können, beruhen. Ist die Lähmung plötzlich im Laufe eines Katarrhes erfolgt, so liegt diese Erklärung ebenfalls nahe.

Das Bild wird immer das peripherer Lähmung sein. (s. u.)

Die Affection bildet sich meistens mit der ursprünglichen wieder zurück, erfordert jedenfalls im acuten Stadium keine Behandlung.

5. Entzündungen der Gelenke.

a) Solche können primär auftreten, unter einem Symptomenbilde, welches den wahren Sachverhalt zu verschleiern sehr geeignet ist. So besonders die häufigste Localisation im Crico-arytaenoïdagelenk. (Andere Gelenke haben wir primär noch nicht befallen ge-

sehen, was natürlich das Vorkommen nicht ausschliesst). Ueber die Anatomie ist nichts bekannt. Vermutlich wird hier wie bei anderen Gelenken zunächst eine seröse Synovitis vorliegen, deren Anwachsen zu plastischer und eitriger Form natürlich nicht ausgeschlossen bleibt. Aetiologisch kommen Erkältungen oder acute Infectionen in Betracht. Speciell letztere müssen in von vornherein fieberhaften Fällen angenommen werden, besonders wenn noch etwa eine lacunäre angina oder dergl. voranging oder mitspielt. Auch ein trauma kann wohl hie und da in Frage kommen.

Symptome: Eigentümlich unbehagliche Gefühle auf einer oder beiden Halsseiten, besonders beim Schlucken, welche in die Gegend der Kieferwinkel oder des Zungenbein's, auch der Mandeln verlegt werden. Dieses Gefühl verstärkt sich in flacher Rückenlage, besonders bei gleichzeitigem Schlucken.

Die Untersuchung zeigt constant Druckempfindlichkeit der entsprechenden Seite, wenn man auf das hinterste Ende des oberen Schildknorpelrandes, die „Gegend des Cricoarytaenoïdalgelenkes" drückt. Gleichzeitige Laryngoskopie muss eine Einwärtsbewegung des betreffenden Aryknorpel's zeigen, da nur dies die Deutung der druckschmerzhaften Stelle sicherstellt. Druck mittels einer Sonde vom Oesophagus aus auf die Gelenkgegend ist ebenfalls meist schmerzhaft.

Fixirt man den ganzen Schildknorpel vorsichtig mit einer Hand, so bringt der mit der anderen an der richtigen Stelle ausgeübte Druck das Gefühl, mitunter auch das Geräusch der Crepitation durch die Verschiebung der entzündlich unebenen Gelenkflächen gegeneinander hervor.

Laryngoskopisch ist häufig keine Aenderung bemerkbar. Nur wenn die Entzündung benachbarte Teile ergriffen hat, documentirt sich diese Periarthritis in Schwellung und Rötung der von oben das Gelenk bedeckenden Weichteile, (Thyreoarytaenoïdalfalte), auch wohl der hintersten Taschen- und Stimmbandpartien. Gewöhnlich ist die Beweglichkeit der Stimmbänder un-

gestört, nur bei schwereren Entzündungen leidet dieselbe, zunächst, indem anstatt des glatten Hin- und Hergleiten's scandirende und zuckende Bewegungen sichtbar werden; dann kann es aber auch zur Fixation in irgend einer Stellung kommen. Solche Fälle von Lähmungen zu unterscheiden, gelingt meist nur, wenn die abnorme Stellung von den für diese typischen (s. u.) verschieden ist, fast nie dürften sie aber im Leben von den durch Perichondritis erzeugten zu unterscheiden sein. Es bleiben also für die Diagnose gewöhnlich nur die leichten Stadien übrig. Eitrige Synovitis wird man ebenso in vivo nicht constatiren können, da ihre Symptome mit denen tiefer Phlegmonen und Contritiden zusammenfallen müssen.

b) Behandlung: Priessnitz'scher Halswickel, Einreibungen von: Ung. belladonnae 15,0, Ung. ciner. 5,0, erbsengross, über der Schmerzstelle; Abführmittel.

Secundäre Gelenkentzündungen acuter Natur sind gewiss viel häufiger, als Beobachtungen darüber; zunächst als Localisation des acuten Gelenkrheumatismus. Doch auch syphilitische und tuberculöse Processe können sich hier etabliren. Ersterer wird wohl nur in der Folge, anamnestisch, als Ursachen passagerer oder dauernder Anchylosen (s. u.) erkannt, letztere scheinen bei der Heftigkeit der specifischen Ursache nicht ohne Complication beobachtet zu werden: Schwellungen und eventuell Zerstörungen der Umgebung. Jedenfalls werden erheblichere atypische Bewegungsstörungen im Misverhältnisse zu geringen sichtbaren Veränderungen den Verdacht sowohl auf das Gelenk als auf eine dyskrasische Ursache zu lenken vermögen, so dass rechtzeitige Therapie (bei Syphilis) gegebenenfalls noch etwas zu retten vermag. In all diesen Fällen, wie auch bei den etwa durch Typhus und Influenza entstandenen, wird man kaum mit reinen Gelenkerkrankungen, sondern immer mit umfänglicheren Knorpel- und Knorpelhautentzündungen und deren Er-

scheinungen zu rechnen haben; es wird aber immer gut sein, auch an das Gelenk selbst zu denken, weil dies manches sonst rätselhafte im Bilde erklären kann.

Die Behandlung der floriden Processe fällt daher mit der bei jenen Affectionen geschilderten zusammen.

Der Ausgang ist meist die Heilung, doch sehen wir nicht selten im Gefolge jener Krankheiten Bewegungsstörungen, ohne weitere Entzündungsvorgänge, zurückbleiben, welche nach ihren Erscheinungen nur als partielle oder totale Anchylosen gedeutet werden dürfen. Erstere kennzeichnen sich durch mangelhafte Excursionsfähigkeit eines oder beider Stimmbänder in beiden Richtungen, auch durch Wechsel in der Beweglichkeit, indem man bei verschiedenen Untersuchungen verschiedene fixirte Stellungen sieht oder die Bewegungen nur, wie bei der acuten Entzündung, holprig, scandirend und ungleichmässig weit erfolgen. Totale Anchylosen von Lähmungen ohne weiteres zu unterscheiden, wird nur gelingen, wenn das fixirte Stimmband in einer für musculäre oder Nervenlähmung atypischen Stellung steht; mutmassen kann man eine solche, wenn in längerer Beobachtung trotz typischer Lähmungsstellung keine allgemeine oder locale Ursache für eine centrale oder periphere Lähmung gefunden werden kann. Periarthrale Entzündungen oder Reste solcher werden ausser der abnormen Fixation sich durch dauernde Verdickungen kennzeichnen. Die Behandlung dieser Anchylosen wird meist unfruchtbar sein. Auffordern zu derselben muss jedoch eine Fixation in Adductionsstellung wegen der schweren Atmungsstörung. Aeussere Massage, von innen allmähliche Erweiterung sind indicirt.

6. Entzündungen des Perichondrium.

Primäre kommen selten vor, dann jedenfalls als Ausdruck einer, meistens nicht nachweisbaren, Infection. „Rheumatische“ gibt es wohl nur in der Verlegenheits-Diagnostik.

Am ehesten wird noch die Entstehungsart nach

Traumen festgestellt, welche direct das perichondrium der Infection blosslegten oder ihr etappenweises Vorschreiten ermöglichten.

Häufiger sind s e c u n d ä r e , teils direct durch eine specifische Infection, teils als Folge einer Mischinfection nach einem specifischen Destructionsprocess. Pyämische Metastasen, Blattern, Typhus, beschreiten den ersteren Weg, Diphtherie, Tuberculose und maligne Tumoren den letzteren, der Syphilis sind beide geläufig.

Die anatomische Form bietet die gewohnten Varianten; von einfacher Schwellung wechselt sie über seröses Exsudat zu plastisch-fibrinösem und zellig-eitrigem bis zur Nekrose hin. Das Exsudat pflegt zwischen der Membran und dem Knorpel abgesetzt zu werden, die manifesten Schwellungen sind also zunächst subperichondral. Ein Durchbruch auf die Aussenfläche ist darum nichts seltenes, ihm hauptsächlich wird die Weiterverbreitung der Schwellung resp. des Infiltrates auf das interstitielle Gewebe, (secundäres Oedem und Phlegmone, sowie Oberflächenabscedirung) zuzuschreiben sein. Im übrigen ruft die Abdrängung der Knorpelhaut vom Knorpel die notwendigen Folgen der Trennung eines Gewebes von seiner matrix hervor: Regressive Ernährungsstörungen in Form von partieller Atrophie bis zu totaler Nekrose. Findet in ersterem Stadium noch eine Rückbildung des Processes und somit Wiederernährung des Knorpel's statt, so werden nur Verdickungen durch Organisation des Infiltrates an beiden Teilen entstehen, wohl auch Adhäsionen in der Gegend der Gelenke, aus welchen Bewegungshemmungen resultiren. Auch Verknöcherungen des Knorpel's, wie sie sich besonders gern bei Tuberculose vorfinden, mögen als Endstadium die Ernährungsstörung abschliessen.

In vorgerückteren Stadien aber oder bei grösserer Heftigkeit der Entzündung stirbt der nicht ernährte Knorpel ab. Kleinere Nekrosen können wohl noch resorbirt werden und es bleiben nur Verkrüppelungen übrig, irgend grössere aber oder solche, deren Bildung der Entzündungsprocess selbst noch überdauert, stellen

sich als Sequester dar, die oft lange Zeit unter immer wieder aufflackernder Reaction der Weichteile, herumgetragen, öfter rascher abgestossen werden Entscheidend für die Wahl unter all diesen Vorgängen wird natürlich die Grundursache; immer erneut wirkende Schädlichkeiten derselben Art, wie bei der Tuberculose und häufig auch der Syphilis, lassen von vorneherein schlimmeres erwarten.

Das klinische Bild gewinnt ausser durch diese differenten Qualitäten noch ein besonderes Ansehen je nach der Localisation des Processes. Perichondriten am Schildknorpel werden von aussen durch Anschwellung der leicht tastbaren Flügelplatten bemerkbar, dabei deutlich abgegrenzte Schmerzhaftigkeit. Auch nach innen kann eine Vorwölbung entstehen; sie ist dann unter den Stimmbändern im vorderen Winkel zu sehen. Diese Localisation ist übrigens die seltenste.

Häufiger sehen wir die Giessbeckenmembran erkrankt. Die starke functionelle Inanspruchnahme dieses Knorpel's mag viel daran verschulden. Schwellung über dem keilförmigen Knorpel, Bewegungsanomalien resp. -Hemmungen der Stimmbänder sind die Folgen; ob durch Obsolescenz des Gelenkes, ob durch Zerstörung der Muskelansätze, das wird im Leben meist nicht zu entscheiden sein, ist auch klinisch gleichgiltig. Mit Sicherheit das Leiden zu erkennen, wird nur bei ausgesprochenen Erscheinungen möglich, besonders aber, wenn die consecutive Nekrose der Sondirung zugängig wird oder gar zur Ausstossung eines Sequester's führt. Die Schwellung kann sich auch über den processus vocalis, also über das Stimmband erstrecken und so eine deutliche Unterscheidung gegenüber anderen Affectionen ermöglichen.

Am Ringknorpel ist die secundäre Perichondritis ganz besonders häufig. Typhus, Luës und Tuberculose zeigen hier am liebsten ihre Macht. Die hintere, der Reibung und decubitalen Wirkung am meisten ausgesetzte Fläche der Platte ist eine Lieblingsstelle, doch gehen die meisten Entzündungen auch hier von der

obersten, der Gelenkfläche zum Aryknorpel, aus. Fast immer sieht man diese bei vorgeschrittenen Nekrosen afficirt. Die Schwellung ist daher oft an gleicher Stelle wie bei der Aryknorpelperichondritis zu finden, typisch ist nur eine solche unterhalb der Stimmbänder in Form subchordaler Wülste (Taf. XXVIII, Fig. 2). Gerade diese Localisation bringt darum am häufigsten Stenosenerscheinungen hervor, besonders verhängnisvoll noch dadurch, dass entweder die mm. crico-arytaenoïdei postici durch die gleiche Ursache erkranken oder das Cricoarytaenoïdalgelenk unter derselben leidet.

Die Perichondritis der kleineren Knorpel entzieht sich klinischer Erkenntnis.

Die Therapie hat sich zunächst nach der Ursache zu richten. Traumatisch-infectiöse Perichondriten erfordern jedenfalls Zugängigmachung der Herde, Ableitung der Secrete, also Incision, meistens von aussen, und Tamponade resp. Drainage. Syphilitische Processe können mitunter durch allgemeine Therapie abgebrochen werden. Tuberculöse sind in der Regel mit so allgemeiner Erkrankung complicirt, dass jeder Heilversuch aussichtslos erscheint; doch darf dies nicht hindern, auch tuberculöse Nekrosen nach allgemein chirurgischen Grundsätzen zu behandeln, sobald sie als vorwiegend locale Erkrankung erscheinen.

Die Tracheotomie chronisch-dyspnoïscher wird am häufigsten durch perichondritische Stenosen indicirt.

7. Symptomatische (combinirte) Formen acuter Entzündungen.

Wenn auch nicht häufig beobachtet, so doch am häufigsten dem Vorkommen nach sind diejenigen Entzündungen, welche als Begleiterscheinungen acuter Exantheme auftreten.

Masern verlaufen kaum jemals ohne laryngitis. Meist handelt es sich um die leichteste Form diffuser katarrhalicher Affection, gekennzeichnet durch Heiserkeit bis zur Aphonie, laryngoskopisch als verschwommene Rötung und leichte Schwellung imponirend. Die Ent-

zündung kann auch das interstitielle Gewebe noch ergreifen und durch, wenn auch geringfügige, ödematöse Schwellungen in den kleinen Kinderkehlköpfen objective und subjective Stenosenerscheinungen bewirken.

Sehr häufig gewinnt diese Anfangsform der Entzündung den Charakter eines specifischen Exanthem's, indem die Rötung, wie auf der Haut, nur fleckweise auftritt und sich zugleich durch stellenweises stärkeres Infiltrat (innerhalb der Follikel) kleinste Papeln bilden, analog den auf der Haut fühlbaren leichten Erhabenheiten der infiltrirten Haarbälge.

Im weiteren Verlaufe kann das Epithel macerirt und stellenweise abgestossen werden, wodurch die Schleimhaut einen sammetartigen matten Schimmer erhält. Auch Erosionen bis auf die mucosa oder sogar noch bis in diese hinein können an den functionell in Anspruch genommenen oder aneinandergeriebenen Stellen, (Stimmbandränder, besonders processus vocales, Arytaenoïdgegend), auftauchen. Fibrinöse Exsudation in das Epithel und die mucosa ist ebenfalls eine nicht zu seltene Erscheinungsform der localen Entzündung.

Die Erscheinungen bestehen in Heiserkeit, bellendem, oft tonlosem Husten, eventuell Atemnot.

Die Behandlung hat sich vorwiegend mit letzterer Eventualität zu beschäftigen: Einreibungen grauer Salbe am Halse, feuchtwarmer Verband, Abführmittel; eventuell rechtzeitige Tracheotomie. Im übrigen heilt alles von selbst wieder. Zur Vermeidung der Geschwürsbildung resp. Schonung bei letzterer ist zweckmässig der Husten durch kleine Morphingaben zu beschränken, soweit dem nicht etwa der Zustand der Bronchen und Lungen entgegensteht. Nicht heilende Geschwüre sind fast immer tuberculös, gehören also nicht mehr hierher.

Beim **Scharlach** erkrankt der Kehlkopf seltener. Die katarrhalische Entzündung bietet nichts besonderes dar. Die häufigere Form ist die diphtherische (s. S. 38).

Die **Pocken** schaffen häufig, ja fast immer eine Kehlkopfcomplication. Das Bild des einfachen Oberflächenkatarrh's erleidet oft eine specifische Färbung

durch das Auftreten kleiner, leicht vorspringender, weisser Fleckchen als Kennzeichen circumscripter Epithelnekrosen. Vergrössern sich diese und quellen dabei auf, so entsteht eine gewisse Ähnlichkeit mit den Hautpusteln, allerdings nicht histologisch, da jene Veränderungen durchweg das Epithel nicht überschreiten. Eiteransammlungen unter dem Epithel kommen zwar auch vor, doch nur im stratum submucosum, sind daher nicht als Pusteln, sondern als echte Abscesse anzusprechen. Diese, ebensowohl als die oberflächlichen Nekrosen, führen nach dem Verlust der Epitheldecke zu Erosionen, oder echten Geschwüren, denen im übrigen typische Merkmale fehlen. Modificirt wird das Aussehen aller dieser Effloreszenzen, wenn „schwarze" Blattern vorliegen, durch die für diese charakteristischen Hämorrhagien. Ein Endstadium derselben, doch auch eine primäre Erscheinung bildet die am häufigsten bei variola auftretende Kehlkopferscheinung, die diphtheroïde, bei welcher das Exsudat eine aus Fibrin und Blut gemischte Membran bildet, deren äussere Ähnlichkeit und klinische Folgen mit gewöhnlicher Diphtherie übereinstimmen.

Die schweren Entzündungserscheinungen an der submucosa und dem perichondrium haben keinen specifischen Charakter.

Auch der **Abdominaltyphus** afficirt den Kehlkopf und zwar in specifischer Weise durch echt bacilläre depôts. Im Infiltrationsstadium noch kommt es zu Katarrh mit besonders starker Beteiligung des Epithel's, welches leicht abgestossen wird, was zur oberflächlichen Geschwürsbildung und leichten Blutungen Anlass gibt. Der specifische Charakter zeigt sich schon in dem circumscripten Befallenwerden besonders der Kehlkopfapertur und der processus vocales. Die Erosionen sitzen hauptsächlich am scharfen Rand des Kehlkopfdeckel's. Ziemlich analog mit der Darmaffection kommt es dann auch zu ausgebreiteten oder abgegrenzten „markigen" Infiltraten und secundärer Geschwürsbildung gleichen Aussehen's wie im Darm. Dem Geschwüre geht auch mitunter ein deutliches Verschorfungsstadium

in Form diphtherischer Beläge voraus. Greift die Ulceration bis auf die Knorpelhaut, kommt es zur Perichondritis mit all ihren bösen Folgen. Später, je nach der Ex- und Intensität, kann alles glatt heilen, aber auch tiefe Defecte, starke Narbenverziehungen, membranöse und andere Stenosen (Taf. XVII Fig. 2) hinterlassen. Die Erscheinungen beim exanthematischen Typhus sind analog, nur meistens leichter.

Die Behandlung sollte immer die laryngealen Complicationen berücksichtigen. Man darf hoffen, durch sorgfältige Reinhaltnng der oberen Nahrungs- und Atmungswege die Affectionen günstig zu beeinflussen. Local ist nichts zu machen. Stenosen erfordern sehr frühzeitige Tracheotomie, da gerade hier das rasche Auftreten secundärer Ödeme unvermutet zu erwarten steht.

Die **Influenza** verschont keinen Teil des Respirationstractus. Im Kehlkopf findet sich häufig gerade die Interarytänoïdalschleimhaut entzündet und darum (s. S. 11) bellender, trockener Krampfhusten, dem Keuchhusten vergleichbar und auch schon mit ihm verwechselt. Die Neigung zu Blutungen kommt ebenfalls zum Ausdruck, ferner oberflächliche Epithelnekrosen in Form weisser Stimmbandflecken. Leichte Erosionen sind die Folge. Mitunter, doch sehr selten, wurden interstitielle Entzündungen bis zur Abscessbildung beobachtet. Die Vorliebe der Influenza für das Nervensystem kommt mitunter in Affectionen der nn. recurrentes zum Ausdruck. All dieses neigt übrigens zur Heilung.

Die Behandlung, rein symptomatisch, hat hauptsächlich in Ruhigstellung zu bestehen. Schwerere Complikationen erfordern die üblichen Eingriffe.

Die als **Herpes** bezeichnete Allgemeininfection localisirt sich, wenn auch sehr selten, mitunter im Kehlkopf, bald mit, bald ohne vorgängige Mund-Rachenerkrankung. Schweres Erkrankungsgefühl und Schüttelfrost compliciren das rasche Auftauchen kleinster, wasserklarer, in Gruppen angeordneter Bläschen bald auf einer, bald auf beiden Seiten, gewöhnlich nur am Kehlkopfeingang. Dieselben verwandeln sich durch Abhebung der Epitheldecke so

rasch in kleine, flache, scharfrandige, weiss bis gelb belegte Geschwürchen, dass meist nur diese mehr gesehen werden (Taf, VI, Fig. 1). Der Schluck- und spontane Schmerz ist heftig, brennend, die Stimme kaum je ge gestört. Der Verlauf erstreckt sich über 2—8 Tage

Die Behandlung darf sich im allgemeinen auf Ruhigstellung und besonders sehr blande Diät beschränken. Die Schmerzhaftigkeit der Geschwürchen, beim Schlucken oft hochgradig und dasselbe verbietend, kann durch sorgfältige einmalige Betupfung mit arg. nitr. in Substanz (s. S. 27) wirksam bekämpft werden.

Beim **Keuchhusten** wird der Kehlkopf im wesentlichen mechanisch afficirt. Im stadium gehäufter Anfälle verrät Rötung, besonders der Vorderfläche der Hinterwand, die fortwährende Reizung; gerade dort vermag der Exspirationsstrom das spärliche Secret am schwersten wegzuschaffen. Ekchymosen und selbst grössere Hämatome treten im K. wie an anderen Schleimhäuten auf. Lokale Therapie ist zwecklos.

Wohl die wichtigste acut-infectiöse Entzündung ist die durch **Syphilis** im secundären Stadium. Das erste mildeste Zeichen, das diffuse Erythem, kann von einem gutartigen Katarrh wohl nur durch sichere Anamnese und Auftreten ohne bekannte Ursache unterschieden werden. Nur durch das Nachfolgen specifischer Merkmale werden sie sich aber von jenen Katarrhen abgrenzen lassen, zu denen Syphilitische besonders nach einem Exanthem so sehr gerne neigen und welche die Warnung vor Erkältungen bei Inunctionscuren besonders rechtfertigen. Wenn noch etwas in der äusseren Erscheinung das syphilitische Erythem kennzeichnen sollte, so wäre es nur eine gewisse sammetartige Lockerung der Schleimhaut und eine tiefer gehende Stimmstörung, als sie dem oberflächlichen Anblick schätzungsweise entspricht. Handelt es sich um diese specifische Form, so lässt auch das Auftreten charakteristischer Erscheinungen nicht allzulange auf sich warten; es bildet sich die Schleimhaut papel aus. Uber den roten Hintergrund zieht sich ein bläulichweisser Schleier, bald in deutlich abgegrenzter, mitunter

noch fleckiger, weisser Färbung das Rot verdeckend (Taf. XI, Fig. 2). Mitunter nehmen diese auf geschwollener Basis sitzenden Verfärbungen den grössten Teil des Kehlkopfes ein. Andremale kann die Papel ohne jene Vorboten, dann gewöhnlich isolirt auftreten, auch diesmal als weissliche Prominenz, doch von einer intensiven Entzündungszone umgeben (Taf. XII, Fig. 1).

Die Diagnose wird oft der charakteristische Anblick ermöglichen. Nie fehlen Halsdrüsenschwellungen, selten solche in der Gegend der Infectionsstelle und Spuren anderer Secundäreruptionen. Immerhin ist vor Auftreten deutlicher Papeln Verwechslung mit katarrhalischen Erosionen möglich.

Zur allgemeinen Behandlung (sehr wirksam haben sich dem Verf. hierbei innere Gaben von Hydrarg. chlor. 0,1, Opii pur. 0,01, dreimal täglich in Milch zu nehmen, erwiesen, sobald Inunctionscur nicht gut möglich war) hat noch die locale zu treten. Energische Aetzung der Papeln mit an die Sonde geschmolzenem arg. nitr. oder acid. chrom. (Vorsicht!), nach Abstossung des Schorfes ein- bis zweimal wiederholt, sind besonders wirksam, nicht nur zur Heilungsbeförderung, mehr noch zur Stillung der den Schluckakt begleitenden und verhindernden heftigen Schmerzen.

Die Prognose ist gut. Verschleppte Fälle neigen allerdings zur interstitiellen Wucherung, zur Production dauernder, postsyphilitischer, Verdickungen (Taf. XIV, Fig. 1). Deren Behandlung ist dann rein chirurgisch vorzunehmen.

Die seltensten Complicationen gibt das virus des **acuten Gelenkrheumatismus.** Heftige, mit Schwellungen des Bindegewebes verbundene Schmerzen, sogar Verdickungen an den sicht- und tastbaren Knorpeln scheinen darauf hinzudeuten, dass auch die Gelenke des Kehlkopfes gelegentlich das Schicksal der übrigen Körpergelenke teilen können. Wenn aber nach Attaken dieser Krankheit Bewegungsstörungen (Fixationen oder unregelmässige Hemmungen der Stimmbandexcursion) zurückbleiben, so wird man derartiges ungezwungen mit den Residuen heftiger Gelenkentzündungen identificiren dürfen.

Im acuten Stadium wird ausser der allgemeinen eine local ableitende Therapie (ung. hydrarg. in kleinen Mengen am Halse applicirt und feuchtwarmer Verband) am Platz sein; später kann elektrische Muskelanregung und Massage angebracht erscheinen.

II. Chronische Entzündungen.

1. Die oberflächliche Form

dieser Processe entsteht primär entweder aus acuten Anfängen oder durch Häufung kleiner Reize, wie heftiges Schreien, viel angestrengtes Sprechen, übermässiges Rauchen, Singen in unnatürlicher Stimmlage, Inhalationen von Staub, besonders von chemisch wirksamem, u. v. a. Die Erscheinungen bestehen in mässiger Heiserkeit bis zu schnarrend rauher Stimme, wenig Husten, seltenem Auswurf grauen, meist durch Staub etc. gefärbten Schleim's. Der Kehlkopf ist im ganzen oder mehr stellenweise besonders an den Stimmbändern, düster gerötet, letztere oft leicht verdickt, träg im Schluss, häufig phonatorisch etwas klaffend. Mitunter bilden sich circumscripte Verdickungen heraus, deren Entstehung durch rasches Verschwinden nach Wegfall der oben erwähnten Schädlichkeiten klar wird. Letztere bilden daher den Hauptangriffspunkt der Behandlung, welche zunächst mit Ruhigstellung des Organ's, Beschränkung des Sprechen's auf Flüsterton zu beginnen hat. Die Entzündung wird ausserdem zweckmässig mit Einpinselungen einer 2 — 5 % Höllensteinlösung, bei Verdickungen mit Ichthyollösung (s. S. 26) bekämpft. Besteht grosse Empfindlichkeit der Schleimhaut mit Neigung zu Blutungen, so begnüge man sich mit Einblasungen von Alaun 1 : 10 sacharum album. Diese Massnahmen erfolgen zunächst täglich, später alle 2—3 Tage. Dabei ist sehr auf Regelung der Unterleibsfunctionen zu achten (Menses, Stuhl.)

Viel häufiger treffen wir die secundäre Form an. Wohl $^9/_{10}$ aller Fälle sind nur die Folgeerschein-

ung eines Nasenrachenleiden's. Das bei den meisten Formen der letzteren übliche Krächzen und Räuspern ist zunächst eine der erheblichsten Schädlichkeiten für die Stimmbänder. Auch werden dieselben direct durch den herabfliessenden Eiter oder Eiter-Schleim geschädigt, der von den Gaumenbögen allmählich auf den Kehlkopfeingang wandert, (wo man ihn gelegentlich auf der incisura interarytaenoïdea lagernd sehen kann,) und dann die Innenflächen benetzt. Dort wirkt er zunächst direct infectiös, dann durch Anätzung macerirend, endlich noch dadurch, dass das Secret beim Trockenwerden anklebt und bei den gewaltsamen Hustenstössen dann Epithelteile mit sich reisst, ja Blutungen hervorruft, welche auch die submucosa der Infection zugängig machen.

Eine weitere Ursache secundärer Katarrhe ist die Durchseuchung mit Syphilis. Auch wenn der Kehlkopf nur leicht afficirt war, wird er den gewöhnlichen Schädlichkeiten besonders zugängig, länger dauernde Hyperämien schliessen sich an und führen schliesslich mitunter zu Hyperplasien (Taf. XIV, Fig. 1), in leichteren Fällen zu dauerndem Reizzustand der Schleimhant.

Der Alkoholismus wirkt nicht specifisch, seine unzweifelhafte Rolle bei der Begünstigung des Leiden's spielt er erst durch den bei Trinkern so häufigen Rachenkatarrh, welcher in diesen Fällen hauptsächlich durch das Räuspern den Kehlkopf in Mitleidenschaft zieht; andremale wirkt noch das übermässige Rauchen, der gewöhnliche Begleiter des abusus spiritus. Die Bilder der secundären Affection können dem primären Katarrh sehr ähnlich oder gleich sein, einigermassen charakteristisches bieten nur die rhinogenen Processe, so dass man sogar, in Verkennung der gemeinsamen Ursache, zur Construction eigener Krankheitsbilder gegriffen hat. Einmal sieht man die Schleimhaut, nachdem ziemlich fest adhärente, mitunter sogar die Atmung behindernde Eiterkrusten durch Husten oder (eventuell notwendigen) directen Eingriff beseitigt sind (s. Taf. XXXI Fig. 3) blass, leicht gekörnt, die Stimmbänder, auch die Taschenbänder verschmälert, offenbar atrophisch, die

Oberfläche der ersteren schmutziggelb, oft fleckig grünlich verfärbt (Taf. X, Fig. 3), das Bild der sogenannten Laryngitis sicca; anderemale treten mehr Verdickungen der Schleimhaut, vorwiegend des Epithel's hervor (s. Taf. XXII, Fig. 3), warzenförmige Prominenzen bildend; dann wieder entstehen Schwielen an den Stimmbändern, entweder an beiden oder an einem, welche durch Vertiefungen, die den Stellen festerer Anheftung an der knorpeligen Unterlage entsprechen, sowie durch Dellenbildung infolge des gegenseitigen Druckes Bilder bieten, die man durch die Bezeichnung „Pachydermia verrucosa" mit Unrecht als besondere Krankheitsform specialisirt hat (Taf. X, Fig. 1). Nicht immer reagirt das Epithel auf die gehäuften Reize mit Hyperplasie, ausser der schon erwähnten Maceration erleidet es auch mitunter dadurch Schädigung, dass das beim Husten losgesprengte Secret Teile mit fortreisst und so zu Blutungen Anlass gibt, die sich dann, in besonders charakteristischer Weise, noch neben Verdickungen vorfinden können (Taf. X, Fig. 1).

Die Prognose lässt sich dahin zusammenfassen: immanente causa non cessabit effectus. Das naheliegende Princip der Behandlung ist daher: in erster Linie Beseitigung der Rachen- und Nasenaffectionen. Oft genügt dies allein zur Heilung. Ist aber das Grundübel nicht so bald zu beheben, so schränke man es doch möglichst ein, besonders durch zweckmässige Secretentfernung (Nasenaufschnupfungen), und behandle auch den Kehlkopf. Zunächst erfolgt vollkommenste Ruhigstellung durch Wochen andauerndes Verbot der tönenden Stimme, des Rauchen's, reizender Getränke und Speisen. Dann erweisen sich Ichthyolpinselungen (S. 26) als sehr wohltätig, bei starken Hyperplasien auch Elektrolyse oder Abtragung mit Curette, Schlinge etc. Dass bei Alkoholikern dieses Uebel bekämpft, dass abdominal begründete plethora beseitigt werden soll, ist ebenso selbstverständlich, als eventuell antiluëtische Massnahmen. Dass letztere bei Affectionen, deren postsyphilitische Eigenheit klar ist, wegfallen dürfen, ist bekannt.

2. Submuköse Entzündungen

sind sehr selten primär; sobald die Schädigungen, welche vorhin als Ursachen der chronischen Oberflächenaffectionen besprochen wurden, ihre Wirksamkeit auch in die Tiefe erstrecken, kann es wohl auch zur interstitiellen Infiltration, dann Sklerosen und Hyperplasieen kommen.

Weit häufiger finden wir secundäres Vorkommen im Gefolge specifischer Infectionen.

Die Syphilis mit ihrer Vorliebe für das Bindegewebe spielt hier eine Hauptrolle; mit ihren consecutiven Gefässerkrankungen beeinflusst sie den habitus der tiefen Schichten oft gewaltig. Es kommt zu derben Faserneubildungen mit mächtigen Oberflächenwucherungen (Taf. V, Fig. 1 und Fig. 3), entweder bald oder nach voraufgegangenen Destructionsprocessen. Wahre Fibrome können derart vorgespiegelt werden. Auch die subchordale Schleimhaut leidet recht gerne unter Vorgängen der Art, so dass schwere Stenosen entstehen.

Letztere Localisation wählt auch nicht ungern der Typhus (Taf. XVII, Fig. 2), während die Tuberculose, auch ausserhalb des specifisch erkrankten Bezirkes, mitunter solche wahre Schwielenbildungen an der Interarytänoïdalschleimhaut hervorbringt (Taf. XLV, Fig. 2).

Geradezu typisch aber ist diese anatomische Form der Erkrankung für das Sklerom. Dicke, derbe, höckerige, blasse Schwielen, dazwischen umfangreiche narbige Einziehungen charakterisiren diese, so gut wie ausschliesslich auf die submucosa sich beschränkende Krankheit, deren unabwendbare Folge schwerste und extensivste Stenosen bilden. Auch die Lepra spielt hauptsächlich im Bindegewebe und hinterlässt nach der zunächst hyperplastischen Knotenbildung ein überaus starres neugebildetes Faserwerk, welches ebenfalls Stenosen schwerster Art producirt.

Die Behandlung wird meistens mechanischer Art sein müssen. Endolaryngeal oder nach Thyreotomie sind die Neubildungen mit Eisen und Feuer zu vertilgen; sofern dies nicht möglich, müssen die Stenosen mit

Bougirungen oder Intubation, eventuell mit Tracheotomie bekämpft werden.

3. Chronische Muskelentzündungen

sind, soweit bis jetzt nachweisbar, immer secundär. Sicheres wissen wir eigentlich wenig, kaum von jenen tuberculösen Infiltraten der Muskeln, welche mitunter die ersten sichtbaren Zeichen der Infection bilden. Wenigstens dürfen wir die sog. muskulären Atonien der Stimmbänder, besonders, wenn sie einseitig (Taf. IX, Fig. 2) oder sonst isolirt sind, so deuten.

Bei Tuberculose kommt es auch gern zu, wahrscheinlich toxischer, Degeneration der Muskelsubstanz, die Trichinose ergreift dieselbe direct.

Dass übrigens die musculären Partieen an umfassenderen Infiltrations- oder Ulcerationsvorgängen, welcher Art immer, beteiligt werden, ist wohlverständlich, aber nicht besonders wichtig, ausser bei Affection der Stimmritzenerweiterer. (s. u.)

4. Chronische Gelenkentzündungen

sind eher zu constatiren. Sie sind wohl immer Folge- und Endzustände acuter (s. S. 43), ihre Erscheinungen auch ähnlich, nur weniger heftig.

Manche sog. „rheumatische“ Recurrenslähmung ist in der Tat nur eine anchylotische Fixirung des Arygknorpel's. Die Differentialbestimmung s. u. bei den Hypokinesen.

Die Behandlung hat wenig Aussichten. Elektrische Anregung der Muskeltätigkeit, Massage in der Gelenksgegend sind wohl die einzigen anwendbaren Mittel.

5. Die chronischen Entzündungen des perichondrium und der Knorpel

bieten genau die, bald gemilderten, bald auch, wenn Sequesterbildung zur Abstossung drängt, gesteigerten Erscheinungen, wie die oben (S. 43), geschilderten acuten Formen. Es ist daher auf diese zu verweisen.

Nur bezüglich der Aetiologie ist hinzuzufügen, dass sowohl Gicht als Arthritis deformans mit-

unter am Kehlkopfe depôts ablagern, deren Natur nur durch den innigen Zusammenhang mit anderen deutlichen Localisationen erkannt werden kann. Die Behandlung kann dann nur constitutionell sein, wenn auch die Erweichung gichtischer Herde hier wohl auch einmal vorkommen kann und dann eventuell chirurgische Massnahmen erfordert. Bekannt ist darüber noch nichts näheres.

6. Combinirte Formen chronischer Entzündung.

a) Die tertiäre Syphilis des Kehlkopfes

äussert sich in der Form von Infiltration diffuser oder abgegrenzter Art, von Geschwulstbildung und von Geschwüren. Letztere treten entweder sofort in Erscheinung oder werden als Endstadium jener ersteren beobachtet.

Das diffuse Infiltrat beschränkt sich selten auf die Schleimhaut, erstreckt sich meistens durch die submucosa und häufig noch in die Muskeln und das perichondrium. Zeuge dessen sind die oft umfangreichen Bewegungsstörungen, welche in kürzester Frist entstehen können. Die Schleimhaut erscheint dabei meistens sammetartig gerötet, dicke Wulste vertreten die normalen Formen, bald deutlicher, bald weniger scharf gegen die Umgebung abgegrenzt (Taf. XIII, Fig. 1). Auch rein entzündliche Schwellungen und Oedeme compliciren gerne das Bild (Taf. XXIII, Fig. 2). Sind die Infiltrate rundlich und vom gesunden unterschieden, so dürfen sie in Analogie der Erscheinung an anderen Körperteilen als gummata bezeichnet werden (Taf. IV, Fig. 1). Dieser Charakter verstärkt sich noch, wenn Vorragungen über die Fläche zu förmlicher Geschwulstbildung führen (Taf. XVIII, Fig. 3 und Taf. XXII, Fig. 2). Histologisch zeigen sich diese Geschwülste dann als echte Syphilome (Taf. XLI, Fig. 2). Nicht lange sind übrigens diese Gebilde sichtbar, der Zerfall bleibt nie aus und es entstehen die typischen Geschwüre, deren scharf geschnittene steile, gerötete Ränder eine speckige graugrüne vertiefte Fläche umsäumen (Taf. V, Fig. 2). Gewöhnlich sieht man die beiden Erscheinungsformen nebeneinander herlaufen.

Localisirt sind die Processe meist am Kehlkopfeingang, mit besonderer Vorliebe an der epiglottis, doch geniesst kein Teil Immunität. Der Wert der resistentia minor für die Ortsdeterminirung scheint sich aber in der Häufigkeit der Geschwüre auf den Stimmbändern als den functionell am meisten in Anspruch genommenen Teilen, dann auf der Zungenfläche des Kehldeckel's auszusprechen, da dieser den Schädlichkeiten der Speiseeinfuhr (Erkältung, Erhitzung) und der Contactinfection seitens des Rachen's ausgesetzt ist.

Der Verlauf ist im ersten, dem Infiltrationsstadium, von trügerischer Langsamkeit. Durch lange Wochen hindurch kann sich das depôt ansammeln, ohne dass besonders deutliche Kennzeichen seine Natur aufhellen. Zugleich ist aber dieser Zeitraum meistens so beschwerdelos, dass er die allerwenigsten Patienten zur Untersuchung führt. Sie erscheinen viel öfter erst, wenn heftige Beschwerden ihnen den Gang zum Arzt erleichtern. Diese pflegen erst gegen das Ende der Infiltration und besonders im Beginne des Zerfalles lebhafter zu werden. Wenn vorher höchstens, je nach dem Ort der Affection, die Stimme beeinträchtigt war und subjectiv Trockenheit und etwas Kratzen im Halse vorwaltete, erscheinen jetzt meist geringe, oft aber auch recht starke, stechende und brennende Schmerzen beim Schlucken, nach dem Schlafe, auch beim Sprechen, ganz besonders aber hochgradige Stimmstörungen bis zur Aphonie. Als Folge des mechanisch behinderten oder unvollständig gewordenen Verschlusses kann Fehlschlucken eintreten.

Ist das ulceröse Stadium beendet, so kommt es zur Vernarbung. Die primär erhebliche Bindegewebswucherung endet mit ebensolcher Bindegewebsschrumpfung und führt, da das Infiltrat sich an Stelle normaler Teile gesetzt hatte, zu starken Volumenverringerungen, während andrerseits Gewebsmassen zurückbleiben können an Stellen, wo solche vorher nicht vorhanden waren. So entstehen einerseits Defecte (Taf. IV, Fig. 3), andrerseits kräftige Narbenretractionen und Membranbildungen (Taf. XXX, Fig. 3).

Doch nicht immer ist das Fortschreiten der Krankheitserscheinungen mit dem Aufhören der syphilitischen Giftwirkung beendigt. Mischinfectionen, besonders an solchen Stellen, welche der Entleerung der Krankheitsproducte ungünstig liegen, so in den submukösen Schichten, dem perichondrium und in den Gelenken, führen, unbeirrt von antisyphilitischer Therapie, ihre Rolle weiter, welcher nur die Mittel der Selbsthilfe des Organismus oder chirurgische Nachhilfe Halt zu gebieten vermögen. Letztere allein kommt in Frage, wenn es sich um die Elimination nicht mehr lebensfähiger grösserer Partikel, von Sequestern handelt, deren Vorhandensein oft nur eine nicht verschwindende oder immer wiederkehrende Reaction an irgend einer Stelle andeutet.

Das Vorliegen solcher postsyphilitischer Complicationen kennzeichnet sich bei specifischer Cur bald durch das Rückbleiben von Schwellungen u. dgl., nach längerer Zeit mitunter noch durch Auftreten recidivirender Wucherungen. Ersteren modus zeigt Taf. XIII, Fig. 3, den letzteren Taf. V, Fig. 1 und 3.

Den virtuellen Unterschied solch postsyphilitischer Entzündungen gegenüber specifischen Granulomen erkennt man am besten histologisch: Taf. XL, Fig. 2 und Taf. XLI, Fig. 1, stellen Gebilde ersterer Art, secundäre Warzenbildungen dar, während Fig. 2 der letzteren Tafel ein echtes Syphilom zeigt.

Die Diagnose tertiärer Affectionen wird wohl selten nur auf Grund eines einzigen, z. B. des laryngoskopischen Befundes gestellt werden können, meist muss man Anamnese, gleichzeitige andere Befunde, vor allem aber Reste vorangegangener Affectionen an anderen Körperstellen berücksichtigen. Zur Unterscheidung von anderen Processen dient besonders die im floriden Stadium gewöhnlich sehr heftige nachbarliche Entzündung, dann schmerzhafte Drüsenschwellungen, bei Geschwürsbildung der glatte steile Rand, bei Infiltration der rasche Zerfall, bei beiden der oft erstaunlich grosse Umfang.

Zur Unterscheidung von Tuberculose dient noch der Verlauf und der Befund an Lungen und sputum, von malignen Processen die Beobachtung des langsameren oder rascheren Fortschreiten's, besonders der etwaige rapide Zerfall von Infiltraten, dann vor allem die Wirkung der Antisyphilitica. Daher so oft die Diagnose ex juvantibus.

Postsyphilitische Processe als solche zu erkennen, ist noch viel schwerer. Meist wird die Anamnese präcis sein müssen, um die Erkenntnis zu ermöglichen. Auf die Häufigkeit derselben ist aber besonders aufmerksam zu machen, mancher hartnäckige „hypertrophische Katarrh", manche als „nervös" oder paralytisch angesehene Bewegungsstörung sind nur noch Reste früherer infectiöser Processe.

Die Behandlung kann nicht früh genug einsetzen, will sie noch förderliches leisten. Infiltrate mögen Wochen lang gleich bleiben und so über ihre Natur täuschen; diese können therapeutisch wieder rückgängig gemacht werden. Der aufklärende geschwürige Zerfall kann aber, wenn eingetreten, nicht mehr aufgehalten werden, er ist nur Zeugnis des bereits abgeschlossenen Nekrotisirungsvorganges. Daher gilt hier besonders das obstare principiis.

Wie bei allen schweren Formen der Syphilis, zu denen, bei der Seltenheit ihres Vorkommen's gegenüber anderen Localisationen, die Kehlkopfsyphilis immer zu rechnen ist, versagt mitunter Jodkali allein, besonders in kleineren Dosen. Zweckmässig gibt man folgende Lösung:

Rp. Sol. Kal. jod. 10,0 : 150,0
Natr. carb. 5,0
Syr. cort. aurant. 25,0
M. D. S. 3 × tgl. 1 Esslöffel vor dem Essen.

Dazu womöglich eine Schmiercur oder Injection eines Quecksilbersalzes, von welchen Verf. das Hydrarg. salicyl. 1,0 : Paraffin. liquid. 9,0, 1 Pravazspitze alle 3 Tage, bevorzugt.

Locale Behandlung beanspruchen nur die Compli-

cationen; also zunächst die nach dem ulcerösen Zerfall selbstverständliche Mischinfection, dann die oft erheblichen Krankheitsresiduen, sowie etwaige bedrohliche Symptome.

Die erstere, also die Geschwürsbildung, bekämpft man zweckmässig mit einer, erst nach Abstossung des Schorfes noch einmal zu wiederholenden Aetzung mit lapis inf. in Substanz; der Schorf wirkt durch Abschluss von der fortwährenden Contactinfection, durch raschere Abstossung des der Nekrose verfallenen und endlich schmerzlindernd als hüllende Decke.

Dyspnoë erfordert, wenn möglich, mechanische Erleichterung durch Scarification von Infiltraten oder Abtragung von Geschwulstbildungen, eventuell Tracheotomie.

Die Krankheitsresiduen sind: Sequesterbildung, deren Abstossung man durch Curettement beschleunigen, mitunter aber nur durch Thyrotomie erzielen kann, dann tiefliegende Abscesse, die von innen oder aussen eröffnet werden müssen, Geschwulstbildungen, die abzutragen sind, endlich Narbenretractionen oder -Hyperplasieen, die durch mechanische Dehnung oder operative Entfernung zu beheben sind.

b) Die Tuberculose des Kehlkopfes.

Entstehung: Die Infection kann dieses, wie so ziemlich jedes andere Organ des Körper's primär befallen, häufiger jedenfalls im Anschluss an andere Erkrankungen. Der Weg der Invasion ist hier allerdings noch schwerer zu deuten als anderwärts. Er führt entweder durch, wenigstens scheinbar, intactes oder verletztes Epithel oder durch die Lymphbahnen, ersteres wahrscheinlich bei den nach Lungenphthise entstehenden Affectionen, letzteres eher bei den scheinbar primären Formen, welche in der Tat oft latenten Erkrankungen der oberen Luft- und Nahrungswege folgen. Dass erkrankte Halsdrüsen den Kehlkopf zu inficiren vermögen, ist zweifellos. Gewiss gehört hierher mancher „primäre“ Fall.

Anatomie: Das erste ist das tuberculöse Infil-

trat, meist die deutliche Structur des Schüppel-Langerhaus'schen Tuberkel's aufweisend, mitunter auch in ungeordneter Form diffuser Kleinzellenanhäufung, vorwiegend um Gefässe und Drüsen. Die Lieblingsstelle ist die Mitte der Hinterwand (Taf. XIX, Fig. 3, Taf. XXI, Fig. 1), Grund dafür die lockere Anordnung des dortigen Gewebes und die Anhäufung des Lungensputum's daselbst. Doch auch andere Stellen sieht man häufig zuerst erkrankt, am seltensten den Kehldeckel. Das Infiltrat bleibt mitunter circumscript, mitunter gewinnt es enorme Ausdehnung in Breite und Tiefe. Im allgemeinen ist die Reaction des Nachbargewebes gering, dementsprechend auch der Widerstand desselben. Verbietet dieser der Infection das Vorschreiten in die Tiefe, so entsteht die lupöse Form der Erkrankung (Taf. IV, Fig. 2), welche sich durch multiple Prominenz des Infiltrates und langsamen Verlauf auszeichnet, histologisch besonders starke reactive Epithelwucherungen zeigt. Im weiteren Verfolg kann das Infiltrat bald nekrotisch zerfallen, an der Oberfläche Geschwüre, in der Tiefe weiche und harte Sequester bildend (Taf. XII, Fig. 2, Taf. XX, Taf. XXI, Fig. 2, Taf. XXIX).

Ersterenfalls ist der Mischinfection die Tür geöffnet, aber auch nicht zu selten die Möglichkeit reactiver Abstossung des Krankheitsherdes gegeben. Der Zerfall findet häufig nur an functionell geschädigten Partien statt, so dass das Infiltrat sich weithin über den Bereich des sichtbaren Geschwür's erstreckt (Taf. XX).

Anderemale besteht die Tuberkelbildung lange Zeit in der Tiefe und veranlasst gelegentlich das Epithel und auch die submucosa zu Wucherungen nicht specifischer Art, welche als Wulstbildungen imponiren. Meist bestehen diese allerdings selbst aus krankem Gewebe. Wucherungen letzterer Art können zu vollkommener Geschwulstbildung führen, deren intacte Oberfläche und sogar Stielung leicht über die wahre Natur täuschen können. (Taf. XXI, Fig. 2, Taf. XXII, Fig. 1, Taf. XXVI, Fig. 2, Taf. XXVIII, Fig. 2).

Wird das perichondrium in grösserem Umfange

ergriffen, so entstehen ödematöse Schwellungen, später Nekrosen, deren Lieblingssitz Ring- und Arytaenoïdknorpel sind, entsprechend der häufigsten Schleimhautlocalisation (an der Hinterwand).

All diese anatomischen Formen mischen sich recht oft zu einem, häufig abenteuerlichen, Bilde von Deformation und Zerstörung.

Laryngoskopisches Bild: Eine der häufigsten Erscheinungen ist, besonders im Anfange, das Vorragen spitzer oder plumper Zacken von der Interarytaenoïdalgegend, unter welchen sich nicht selten aber bereits Geschwürsbildungen verbergen. Diese Zacken sind meist blass, wie überhaupt der ganze Kehlkopf und auch schon der Rachen anämisch zu sein pflegen. Doch erleidet diese Regel viele Ausnahmen! Anderemale verrät sich der beginnende Process durch Doppel- oder einseitige Stimmbandparesen oder -Rötungen. Auch treten hier gerne leichte Verdickungen und Prominenzen auf. Zerfallen die Infiltrate am Stimmband, so gibt es misfarbene oder gelbe, mitunter auch durch Vortreten des mit Granulationen bedeckten Grundes rote Defecte mit mehr oder weniger gewulsteten oder gehöckerten Rändern (Taf. XII, Fig. 2, Taf. XXI, Fig. 2). Decubitale Einwirkung des anderen Stimmbandes führt auch zu völligen Längsspaltungen des erkrankten, so dass dasselbe in einen oberen und unteren Teil zu zerfallen scheint (Taf. XVI, Fig. 2).

An den Taschenbändern gibt es meist nur Verdickungen, die bei gleichmässigem Infiltrat Verschmälerung des darunterliegenden Stimmbandes vortäuschen (Taf. XXV, Fig. 2).

An der epiglottis erkranken gerne die Follikel, besonders am Rande, und zerfallen; die Dünne des Ueberzuges veranlasst dann oft Perichondritis mit enormen Schwellungen (Taf. VI, Fig. 2).

Die Tuberculome sind nichts seltenes; deutliche Nebenerscheinungen charakterisiren sie, aber auch ihr Aussehen: unregelmässig höckrige Oberfläche und breite Basis deuten meist schon ihre wahre Natur an.

Die Diagnose ist daher oft recht schwierig. Als obersten Richtpunkt hat dieselbe zu beachten, dass die Tuberculose des Kehlkopfes meist nur eine Teilerkrankung darstellt. Allerdings darf man nicht vergessen, dass jemand zugleich Lungenphthise und Kehlkopfsyphilis haben kann, ja dass sogar diese beiden Krankheiten gleichzeitig im Kehlkopfe beobachtet werden (s. Taf. XXI, Fig. 1).

Im allgemeinen sind tuberculöse depôts im Kehlkopfe durch langsame Entwickelung, geringe Röte, gleichmässigen Uebergang in das Nachbargewebe ausgezeichnet. Geschwüre haben meist einen leicht papillär gewellten erhabenen Rand; oft ist letzterer allein sichtbar, besonders in Form von Zackenbildung an der Hinterwand. Letztere tritt so häufig im Frühstadium der Erkrankung auf, dass man diese Localisation geradezu als massgebend für die Diagnose betrachtet hat. Tuberculome erkennt man an ihrer Breitbasigkeit und derbhöckerigen Oberfläche, Infiltrate an ihrer Starrheit und Blässe. So sehr kenntlich auch jede einzelne dieser Erscheinungen häufig, nicht immer, dem Erfahrenen sein mag, eine Combination derselben, wie sie gewöhnlich vorkommt, wird die Diagnose wesentlich erleichtern, besonders, wenn die Einzelformen atypisch sind. Denn nicht zu selten werden Mischinfection und functionelle Reizung das Bild ganz wesentlich verändern.

Man wird nie darauf verzichten dürfen, aus dem allgemeinen Körper- und besonders Lungenbefund, sich neue Wahrscheinlichkeitsgründe beizuschaffen, ferner Secret von Geschwüren und exstirpirte Teile von Geschwülsten zu untersuchen, wobei allerdings für ersteres Verwechselungen mit Lungensputum auch nach sorgfältigster vorhergehender Reinigung nicht immer ganz zu vermeiden sein werden. Beobachtungen des Verlaufes im Vergleiche mit Syphilis (s. S. 62), eventuell Carcinom etc., ferner probatorische Syphiliscuren werden hie und da nicht von der Hand zu weisen sein. Im ganzen kann man sagen, dass die Diagnose aus dem Bilde zu stellen nicht wohl theoretisch gelehrt werden kann, weil

man zur Urteilsgewinnung erst die Entstehung vieler Bilder im Verlaufe eigener längerer Beobachtnng kennen lernen muss. Es ist nicht das heute, sondern das gestern und morgen, was die Kehlkopftuberculose kennzeichnet.

Die Symptome sind: Stimmstörung, oft schon sehr frühzeitig, durch Muskeldegeneration oder -Infiltration, später durch Veränderungen der Stimmband- oder Interarytaenoïdalschleimhaut bedingt; bei Entzündungen, besonders der Hinterwandgegend, heftiger Hustenreiz; Schluckbeschwerden durch Geschwüre an functionell in Anspruch genommenen Stellen; endlich Atemnot bei Perichondritis, ausgebreiteten Infiltraten, grösseren Tumoren.

Die Behandlung sollte streng in curative und symptomatische geschieden werden. Für erstere eignen sich alle Fälle, welche nach ihrem Lungenbefund, Allgemeinbefinden und beobachteten bisherigen Verlauf die Hoffnung erwecken, nach Heilung der Kehlkopfaffection allgemeine Gesundung für längere Zeit oder dauernd entstehen zu sehen. Die spontane Eliminirung der Kehlkopflocalisation kommt vor, aber so selten, dass wir praktisch immer nur mit ihrem Nichteintreten rechnen dürfen. Curative Massnahmen sind: bei initialem Infiltrat in umschriebener Form ausgiebiges Curettement, je nachdem noch Zerstörung der Basis mit Spitzbrenner oder Elektrolyse, bei augebreiteterer Erkrankung Excisionen mit der Doppelcurette, besonders auf der Oberseite der Hinterwand; bei Geschwürsbildung kräftige Auskratzung und Einreibung von 30—50% Milchsäurelösung; Tumoren erfordern die Abtragung mit Curette oder Glühschlinge. Wenn die Ausbreitung oder der Sitz der Erkrankung die völlige Ausrottung des krankhaften per vias naturales untunlich erscheinen lässt, mache man die Thyreotomie, nach welcher eine gründliche Säuberung erfolgen kann. Sehr zu empfehlen ist eine Nachrevision nach 2—3 Tagen, da bei der Operation mitunter die Blutung wichtiges übersehen lässt.

Zur Exstirpation eignet sich unserer Ansicht nach

der Kehlkopf auch bei sehr ausgebreiteter Erkrankung kaum, partielle Excision erkrankter Knorpel bei Chondro-Perichondritis ist dagegen vorteilhaft.

Die symptomatische Therapie hat dort einzusetzen, wo der Zustand des Kehlkopfes ein Einschreiten erfordert, die angeführten allgemeinen Momente aber dauernde Heilung oder längere Besserung nicht erwarten lassen.

Schmerzhafte oder das Schlucken erschwerende Geschwürsbildung bekämpft man mit Milchsäureinreibungen, eventuell, wenn sie auf stärkerem Infiltrat sitzen, nach energischem Curettement; atmungshindernde Tumoren trägt man ab; perichondritischen Abscessen verschafft man Abfluss; dauernde Dyspnoë, welche so nicht beseitigt werden kann, besonders wenn sie auf Perichondritis oder subchordalen Infiltraten beruht, erfordert die Tracheotomie; letztere wird auch durch umfangreiche Geschwürsbildung indicirt, da die Ruhigstellung des Kehlkopfes sehr zur Verringerung der Beschwerden beiträgt, ja sogar erhebliche Besserungen mit sich bringen kann. Ausserdem (abgesehen von allgemeiner Therapie, wie die Tuberculose sie erfordert) spare man in aussichtslosen Fällen nicht mit Morphium: die Patienten erleben es ja nicht, Morphinisten zu werden. Sehr wohlthätig wirken auch Inhalationen balsamischer Substanzen, schon durch Deckung des oft hässlichen Geruches, wenn auch der therapeutische Nutzen mindestens sehr zweifelhaft ist. Man lasse Terpentin, Menthol, Perubalsam oder ol. pini pumilionis aus einem mit diesen Substanzen getränkten Wattepfropfen, der in eine reine tönerne Tabakspfeife gelegt wird, aspiriren oder auf heisses Wasser aufgeschüttet, mittels eines überdeckten Papiertrichter's einatmen.

Von allgemeiner Therapie erwähnen wir hier nur als ganz besonders wichtig dauernden Aufenthalt in ruhiger und vor allem staubfreier Luft. Dies sowie möglichste Ruhigstellung des erkrankten Organs durch energisches Sprechverbot gilt für symptomatische wie curative Behandlung. Dass erstere manchmal erfreulicherweise den Effect der letzteren hat, dass also auch unerwartete Heilungen eintreten, sei noch ausdrücklich erwähnt.

c) Die Lepra des Kehlkopfes.

bildet zwar nur eine, noch dazu nicht gerade regelmässige, Complication der Allgemeininfection, ist aber doch wichtig wegen der lebensbedrohenden Stenosen. Das starre knötchenförmige Infiltrat, welches hier ganz analog den Hauterscheinungen auftritt, verengt das lumen sehr und die nachfolgenden Geschwürsbildungen mit starken Narbenretractionen machen die Sache noch schlimmer.

Verstümmelungen des Organs durch weitgreifende Defecte, besonders am Kehldeckel, sind nichts seltenes.

Die Diagnose ist sehr einfach, da der Kehlkopf nie allein oder zuerst befallen wird. Die Therapie kann sich nur auf die Tracheotomie beschränken.

d) Das Sklerom.

kommt eher noch in unseren Gegenden zu Gesicht. Vor Kurzem kannte man es nur als Rhinosklerom und dies deutet schon auf den für die Diagnose wichtigen Umstand, dass der Kehlkopf mit der trachea erst secundär erkrankt. Auch in ihm findet man die charakteristischen blassen, knorpelharten weitreichenden Infiltrate und höckerigen flachen Geschwülste, bedeckt mit trockenen Eiterborken, wie in der Nase. Besonders der subchordale Raum wird befallen, so dass man dicke weiche Wülste in das lumen vorspringen sehen kann.

In zweifelhaften Fällen kann die Diagnose durch den Befund der charakteristischen Bakterien im excidirten Gewebe sicher gestellt werden.

Eine Bekämpfung des Leiden's ist bis jetzt noch aussichtslos; die Tracheotomie wird oft notwendig.

e) Gicht und Arthritis deformans

bilden seltene, aber doch schon beobachtete Formen chronischer Entzündung am Kehlkopfe. Die erstere setzt Depôts am Kehldeckel, aber auch an den grossen Knorpeln. Wo sie die Schleimhaut breit oder mehr circumscript vorbuchten, sieht dieselbe auffallend hellgelbrot aus; die Consistenz der Infiltrate ist hart und körnig. Eine Erweichung mit Geschwürsbildung kann

natürlich auch hier, wie anderwärts, nicht ausgeschlossen werden.

Die zweite Krankheit ergreift die Gelenke des Kehlkopfes und setzt dort Bewegungsstörungen (s. S. 46), deren Ursache natürlich, ebenso wie bei der Gicht, nur aus dem Zusammenhang mit Allgemeinerscheinungen wahrscheinlich gemacht werden kann.

III. Die Neubildungen des Kehlkopfes

können eingeteilt werden in homologe, welche nach Gewebsart und Aufbau dem Grundgewebe resp. Teilen desselben entsprechen und heterologe, bei denen eines oder das andere nicht zutrifft, wobei letztenfalls ein atypisches Wachstum entsteht. Von homologen können wir noch Neubildungen einzelner Gewebsteile von den Hyperplasieen mehrerer oder aller histologischer Factoren unterscheiden.

1. Homologe Geschwülste.

a) Neubildung einzelner Gewebsteile.

Das **Fibrom**, definirt als rein bindegewebige Geschwulst mit nur secundär in die Breite gewachsenem, aber nicht wesentlich gewuchertem Epithel, ist ein viel selteneres Vorkommnis, als gewöhnlich diagnosticirt wird, da entzündliche Hyperplasieen häufig zu Verwechselungen führen.

Histologisch besteht die Geschwulst vorwiegend aus Fasergewebe, auch elastischen Fasern und gar keinen oder sehr wenig Rundzellen; letztere etwa noch an der Oberfläche, wohl infolge von mechanischen Reizungen derselben.

Oedematöse und schleimige Degenerationen kommen häufig im innern vor, ohne den Charakter der Geschwulst wesentlich zu ändern. Führen sie zur Erweichung des Gewebes, so kann dasselbe völlig resorbirt werden, eine Cyste entstehen (Taf. XXXIX, Fig. 1).

Der Sitz ist verschieden, gewöhnlich an Stellen lockeren Gewebes, das Aussehen blass- bis hellrot, mitunter durch Macerationen, Verfettungen oder Verhornungen des Epithel's weiss oder fleckig (Taf. XXXI, Fig. 2). Die Oberfläche ist glatt oder leicht gewellt, doch ist auch bei dieser Geschwulst eine papilläre Faltung und dann maulbeerartiges Aussehen, wie es in der Nase häufig beobachtet wird, nicht ausgeschlossen. Derartiges ist dann als papilläres Fibrom zu bezeichnen.

Das Fibrom ist im allgemeinen eher bei Männern in etwas vorgerückteren Jahren (30—50) zu finden, doch auch noch viel später und ist durchaus gutartig.

Das **Chondrom** kommt sehr selten vor; eigentlich sind es Ekchondrosen der Kehlkopfknorpel, welche die Schleimhaut vorwölben. Ihre Entstehung ist unbekannt.

Von **Adenomen** kennen wir bisher nur diejenigen, welche sich als Cysten darstellen: Erweiterungen obsoleter Drüsen. Solche Cysten sitzen mit Vorliebe am Kehldeckel und können bei genügender Grösse die Atmung behindern.

Als **Epitheliom** kann man diejenigen Wucherungen des Epithel's bezeichnen, die weder basales Gewebe verdrängen, (da sie wesentlich nach der Oberfläche wachsen), noch in ihre Wucherung miteinbeziehen. Solch isolirtes Wachstum ist übrigens sehr selten. Taf. XXXIV, Fig. 3 zeigt ein Beispiel davon.

Die Geschwulst zeigt ihre Gutartigkeit durch Recidivfreiheit während längerer Jahre.

Echte **Angiome** entstehen aus Ektasieen von Venen oder Capillaren. Taf. XXXIX, Fig. 2 zeigt ein Exemplar ersterer Art. Die enormen Hohlräume sind nur von wenigem derbfaserigem, teilweise ödematös entartetem Bindegewebe umschlossen. Diese Geschwülste, von glatter oder höckeriger Oberfläche, sind rot bis blaurot (Taf. XXI, Fig. 2) und können ihr volumen sehr ändern. Sie neigen zu Blutungen nach innen (Bl. auf der Figur), aber auch nach aussen. Sie kommen eben-

falls durchaus nicht häufig vor. Beteiligungen des Basalgewebes compliciren sie oft (s. u.)

Auch die Lymphgefässe dehnen sich mitunter bis zur Geschwulstform aus. **Lymphangiome**, teils rein ektatischer Natur, teils auch Wucherungen der Wände aufweisend, entstehen dann und geben gelegentlich auch zur Cystenbildung Anlass. Auch in ihnen findet man meistens hydropische Entartung des Gewebes an einzelnen Stellen. Ihr äusserer Anblick unterscheidet sie nicht wesentlich von Fibromen oder Hyperplasieen.

Ein anderer Teil des Lymphapparates, die Follikel, entarten hie und da im Gefolge allgemeiner Leukämie. Diese **Lymphome** sitzen vorzugsweise am Kehldeckel, der normal schon am reichsten mit Follikeln ausgestattet ist, doch finden sie sich auch am Kehlkopfeingang. Sie imponiren als weissliche Kugelsegmente. Ihre Deutung (ohne histologische Untersuchung) gelingt wohl nur im Hinblick auf anderweitige Localisationen und Blutbefund.

Die Therapie kann nur allgemein sein.

Viel häufiger als diese einfach aufgebauten sind Mischgeschwülste,

b) Hyperplasieen ganzer Schichten.

Ihr Ursprung ist meist entzündlicher Natur, anamnestisch oft nachweisbar, anatomisch durch mehr oder weniger lebhafte Gefässerkrankung charakterisirt. Letztere wird besonders markant, wo Syphilis mitspielt, während bei den die Tuberculose secundär begleitenden nicht specifischen Wucherungen das Epithelialwachstum auffällt. Man könnte nach diesem, zwar verschiedenartigen, doch immer anderweitig bedingten Ursprung diese Gruppe daher auch als secundäre Neubildungen bezeichnen. Diese Geschwülste erreichen zwar gewöhnlich nicht die Grösse der vorbeschriebenen, verursachen aber auch starke Störungen der Stimme und mitunter der Atmung.

Aus dieser innerlich gleichartigen Gruppe lassen

sich, zwar nicht nach klinischer Dignität, aber doch nach histologischen Merkmalen, einzelne Arten ausscheiden, bei deren Classificirung man jedoch immer im Auge behalten muss, dass alle ihrem Wesen nach eigentlich gleichbedeutend erscheinen.

Das Fibroepitheliom kommt am häufigsten vor; bald überwiegt die Wucherung des Epithel's (Taf. XXXIII, Fig. 3, Taf. XXXIV, Fig. 1), bald des Bindegewebes (Taf. XXXIII, Fig. 1), bald halten sich beide das Gleichgewicht (Taf. XXXIII, Fig. 2), Taf. XXXV, Fig. 1, Taf. XL, Fig. 2, Taf. XLI, Fig. 1).

Das Bindegewebe ist mehr oder weniger faserreich, je nachdem die entzündliche Rundzellenanhäufung vorwaltet oder zurücktritt; diese entwickelt sich vornehmlich um die Gefässe herum, manchmal zu dichten Conglomeraten, dann wieder subepithelial in längeren Streifen, mitunter in mehr diffuser Weise. Auch die Gefässwandungen (Arterien) sieht man häufig afficirt, besonders die media entwickelt sich zu mächtigen Schichten, doch auch intima und adventitia beherrschen gelegentlich das Bild. Diese Verdickungen der Gefässwand sieht man regelmässig am stärksten bei den postsyphilitischen Wucherungen.

Venen erkranken seltener, ektatische, welche bei stärkerer Ausbildung sogar zur Angiombildung führen könnten, trifft man hie und da an (Taf. XXXIII, Fig. 1).

Das Epithel gibt eigentlich den Geschwülsten, obgleich es sicher nur secundär in's Wachsen gerät, den vorwiegenden typus, da nichts auffälliger ist, als die geradezu excessiven Auswüchse desselben. Unvollkommene Schnitte können Unerfahrene daher sogar zur Annahme eines Carcinom's verführen, da die weit vorgetriebenen Zapfen auf halbflachen Schnitten ganz isolirt im Gewebe erscheinen. Massenhafte Verhornungen, bis zur Bildung hauthornähnlicher Gebilde, fettige und colloïde Degenerationen compliciren das Bild.

Sind die Gefässe der Länge (Taf. XL, Fig. 1) oder Breite (Taf. XXXIX, Fig. 3) nach in's Wachsen geraten, so können wir die Geschwulst als Angiofibrom

bezeichnen, während Erweiterungen der Lymphgefässe (Taf. XXXVIII, Fig. 2) das Lymphangiofibrom kennzeichnen.

Sind die Drüsen an der Wucherung stark beteiligt, so kommt es auch einmal zu Degeneration ihres Epithel's, es bilden sich Colloïdgeschwülste, die gelegentlich zu Cystenbildung führen können.

Am interessantesten erscheinen diese Neubildungen, wenn sie papilläre Form annehmen. Das papilläre Fibroepitheliom zeigt sogar klinische Eigentümlichkeiten. Histologisch charakterisiren dasselbe zweigartige Auswüchse des Bindegewebes, entweder von einer breiten, der Oberfläche parallelen Basis oder von einem dicken Stamm aus, bedeckt mit einem ausserordentlich dicken Epithelmantel. Jeder Zweig wird von einer Gefässschlinge (Arterie und Vene) ernährt. Soweit diese Neubildungen bei Erwachsenen entstehen, kennen wir nichts wesentliches über ihren Ursprung: die Vermutung, dass ihre besondere Form durch Reize eigener Art bedingt sei, hat viel für sich, umsomehr, als die gleichen Geschwülste bei Kindern so gut wie sicher auf acute Infectionen (Masern, Keuchhusten) zurückgeführt werden können.

Auch diese Geschwülste zeigen oft angiektatische und arteriitische Erscheinungen, sowie Kleinzelleninfiltrate, als Zeichen entzündlicher Reizung. —

Je nach Sitz, Aussehen und klinischem Verhalten haben die Geschwülste dieser Gruppe, so ziemlich ohne Rücksicht auf ihre ätiologische und histologische Dignität, verschiedene Benennungen erfahren. Im allgemeinen hängt schon ihr Sitz von der Art ursächlicher Reizung ab.

Kleine harte Neubildungen der Art treten gern am freien Stimmbandrand, an der Grenze des mittleren und vorderen Drittel's auf; sie werden als Sängerknötchen bezeichnet (Taf. XIV, Fig. 2, Taf. XXXIII, Fig. 1). Hier sind sie gewöhnlich Folge functioneller Uebereizung.

Bilden sich Fibroepitheliome an den processus vo-

cales, so stellen sie oft schalenförmige Auflagerungen auf der einen Seite, warzenartige Vorsprünge auf der anderen dar, von denen letztere in erstere bei der Phonation sich hineindrücken. Auch an der Hinterwand sieht man ähnliche, derbe, flache Gebilde, entweder gleichzeitig oder selbständig (Taf. X, Fig. 1, Taf. XVI, Fig. 1, Taf. XXII, Fig. 3). Man hat geglaubt, diese Localisation und die durch dieselbe mechanisch bedingten Veränderungen des Aussehen's als Kennzeichen einer eigenen Krankheit, der pachydermia laryngis, hinstellen zu müssen. Ueber die Aetiologie gerade dieser Form von Reizungshyperplasieen s. S. 56.

Grössere Neubildungen der Art entstehen am ehesten an Stellen lockeren Bindegewebes, wo sie gewöhnlichen Fibromen durchaus ähnlich sehen können (Taf. XXXI, Fig. 1).

Hypertrophiren Teile der Schleimhaut im Bereich der Morgagni'schen Taschen, so können sie durch ihre Schwere das basale Gewebe derart lockern, dass die Geschwulst mit der Sonde oder durch die Bewegungen des Kehlkopfes selbst in die Tasche reponirt werden und aus derselben prolabiren kann; so entsteht das Bild des Prolapses des ventriculus Morgagni (Taf. XVIII, Fig. 1).

Auch die die Syphilis und Tuberculose begleitenden Wucherungen sitzen immer an den Reizungsstellen, entweder in der Nähe von Geschwüren oder über Infiltraten; wenn sie postsyphilitisch auftreten, darf man mit Sicherheit einen darunter liegenden, mitunter lange latenten, Entzündungsherd annehmen. —

Die Symptome der homologen Geschwülste sind, je nach dem Sitze: Stimmstörung (umschleierte bis eigentümlich rauhe „grobe" Stimme, Dämpfung derselben, zeitweise oder dauernde Aphonie), mitunter Reizhusten, auch mit reflectorischen Stimmbandkrämpfen (Dyspnoëanfälle), bei entsprechender Grösse und Sitz auch heftige Atemnot. Ist eine Geschwulst beweglich, so können die Symptome sehr wechseln und eventuell ein neues auftreten: respiratorisch oder phonatorisch hörbares

Klappern, durch Anschlagen der im Luftstrom bewegten Masse verursacht (Taf. XXXI, Fig. 2).

Die Behandlung wird bei grösseren Geschwülsten immer in mechanischer Entfernung zu bestehen haben, bei den Hyperplasieen hat sie ganz besonders die Aetiologie zu berücksichtigen, da manche derselben sonst nicht ausrottbar sind. Functionelle Reizungen müssen durch entsprechende Vorschriften (Rauch-, Sprech-, Singverbot, Vermeidung unrichtigen Singen's etc.) ausgeschaltet, ursächliche Rachen- und Nasenleiden wirksam behandelt, Herde syphilitischer oder tuberculöser Art aufgesucht werden.

Bei den papillären Formen ist immer daran zu denken, dass die Quelle ihres Wachstum's zwar unbekannter Art ist, doch sicher ihren Sitz im basalen Bindegewebe hat. Dieses muss, will man Recidive vermeiden, ausgerottet werden. Bei breitbasigen papillären Geschwülsten und besonders an Kindern, wird daher manchmal das Operationsfeld zur Erreichung des Zweckes direct durch Laryngofissur zugängig gemacht werden müssen.

Auf die Technik der Geschwulstentfernung ist hier nicht näher einzugehen.

2. Heterologe Neubildungen.

Ganz fremdartig sind zwei Geschwulstarten, Lipom und struma.

Das **Lipom** tritt in Form breit aufsitzender, tief gelappter, auch mit fingerförmigen Fortsätzen versehener Geschwülste an Stellen lockerer Anheftung der Schleimhaut, besonders am Kehlkopfeingang, auf. Da Lipome kaum metastatisch entstehen, dürften sie wohl immer auf fettige Degenerationen in Fibromen zurückzuführen sein.

Geschwülste aus Kropfgewebe können aus versprengten Schilddrüsen (struma accessoria), also als Misbildung entstehen. Sie sind von normaler Schleimhaut überzogen, wachsen langsam, aber mitunter stark. Mit ihnen nicht zu verwechseln sind die häufigeren Vor-

wölbungen wirklicher Strumen in den Rachen oder Kehlkopf (Fig. 17).

Im Gegensatze zu diesen fremdartigen Tumoren gehen die bösartigen Geschwülste von normalen Gewebsteilen aus, werden aber durch atypisches Wachstum heterolog.

Das Carcinom

kommt fast ausschliesslich primär vor.

Ueber die Entstehung wissen wir nichts sicheres. Familiäre Belastung ist mitunter nicht zu verkennen. Dass syphilitische und andersartige Ulcerationen das Epithel bis zu atypischer Wucherung verschieben können, ist bekannt. Die Structur ist meist die des sog. Epithelialkrebses, seltener geht die Geschwulst von den Drüsen aus. Gewöhnlich infiltrirt die Wucherung das im wesentlichen sich passiv verhaltende Gewebe, in seltenen Fällen (Taf. XXVII, Fig. 1, und Taf. XXVIII, Fig. 3) wächst das Bindegewebe derart, dass es einen derben Stiel bildet, welchem das Carcinom aufsitzt; auch kann es die eindringende Geschwulst mit festen Fasern umringen und so ihr Wachstum hemmen (Skirrhus).

Laryngoskopisch ist das Bild schon deshalb so sehr verschiedenartig, weil oft gar nicht die Geschwulst selbst, sondern nur oberflächlichere durch den Reiz in der Tiefe veranlasste (secundäre) Wucherungen gutartiger Natur sichtbar werden. Solche können jahrelang der deutlichen Entwickelung der bösartigen Geschwulst vorangehen; derartige Verhältnise haben daher auch vielfach zu der Annahme einer Umwandlung gutartiger Tumoren in Carcinome geführt.

Man sieht einmal multiple papilläre Wucherungen an den Stimmbandrändern, anderemale eine diffuse Umwandlung eines Teiles des Kehlkopfes in starre Knoten (Taf. XIV, Fig. 2) oder ein flaches papilläres Lager (Taf. XXVIII, Fig. 1), dann wieder ein starres leichthöckeriges und weit ausgebreitetes Infiltrat, endlich auch sehr grosse knollige Geschwülste (Taf. XVII, Fig. 1). Im weiteren Verlauf zerfällt die Geschwulst wohl immer und die Mischung deutlicher Neubildung mit den Er-

scheinungen der Destruction ist dann besonders kennzeichnend (Taf. XXVIII, Fig. 1). Doch kann sich, besonders wenn secundäre Wucherungen ausbleiben, auch lange Zeit die central gelegene Geschwulst unter dem Bilde einer gleichmässigen Anschwellung irgend eines Teiles, besonders am Taschenband verbergen.

Im allgemeinen, nicht immer, zeigt sich die Bösartigkeit eines Tumor's in seinem gleichmässigen Uebergang zur Umgebung, also im Infiltrat der letzteren.

Infectiöse Veränderungen an verschwärten Teilen, Oedem und Abscesse, dann Nekrosen des Knorpel's nach Aufzehrung des perichondrium compliciren das Bild später sehr. Die Functionen des Kehlkopfes leiden oft auffallend früh; wenn die Geschwulst, was gewöhnlich, am Stimmband oder in der Nähe des Cricoarytänoïdalgelenkes sitzt, sieht man Bewegungsstörungen (Trägheit der Action), deren auffallendes Misverhältnis zu einer etwa sichtbaren kleinen Geschwulst den lebhaftesten Verdacht auf Carcinom erwecken muss.

Metastasen erfolgen in den Drüsen meist spät, mitunter aber auch an Ausdehnung die ursprüngliche Geschwulst weit übertreffend.

Die Diagnose kann, in vorgerückten Stadien, aus den eben bezeichneten Merkmalen leicht gestellt werden, in frühen mitunter aus dem letzt erwähnten. Sehr verdächtig wird überhaupt jedes stärkere Symptom bei geringen sichtbaren Erscheinungen sein. So muss ausgesprochene Schmerzhaftigkeit, zeitweise Blutungen oder hartnäckige Heiserkeit, auch die kleinste einseitige Wucherung oder nicht anderweit genügend erklärbare Infiltration, besonders bei Leuten von den 40ern an, suspect machen. Die Diagnose kann durch klinische Beobachtung oder durch histologische Untersuchung sichergestellt werden. In ersterer Hinsicht genügt bei älteren Leuten und deutlicher Tumorenbildung bereits die besprochene Starrheit; weiter bei nicht ganz klaren Verhältnissen das Ergebnis längerer Beobachtung: rasches Wachstum der Geschwulst und der Beschwerden, auffallend rasches Wiederwachsen exstirpirter oberflächlicher

Geschwulstteile, auch wenn die histologische Untersuchung letzterer nichts deutliches zeigte.

Das Mikroskop kann im Frühstadium oft nicht entscheiden, da die eigentliche Geschwulst tief unter der, wenn auch sehr veränderten, Oberfläche sitzen kann. Ist daher letztere nicht schon derart ergriffen, dass ein exstirpirtes Teilchen auf senkrechten Schnitten deutliche Krebscharakteristika (Durchsetzung normalen oder neugebildeten Gewebes mit Epithelzapfen und -Nestern) zeigt, so hat man das Recht und die Pflicht, sich tiefere Teile zur Ansicht zu verschaffen, was oft nur nach vorgängiger Thyreotomie der Fall sein kann. Diese probatorische Operation in einem frühen Stadium (natürlich nur bei begründetem Verdacht) darf umsomehr empfohlen werden, als sie dann oft zugleich auch als Therapie vollkommen wirksam sein kann.

Uebrigens vergesse man in zweifelhaften Fällen nie, auch wenn gar nichts sonst für Syphilis sprechen sollte, Jodkali anzuwenden; das klärt und heilt manchmal in erstaunlicher Weise. Vorgerücktere Erkrankung des Kehlkopfes bei Tuberculose kann auch gelegentlich täuschen (Taf. XXVIII, Fig. 2), doch ist dies nicht so wichtig, als eine Verkennung der heilbaren Syphilis und des heilbaren Frühstadium's des Krebses.

Die Behandlung kann nur die vollständige Entfernung der Geschwulst mit einer umgebenden gesunden Zone anstreben. Bei frühzeitiger Erkenntnis wird dies meist mittels der Laryngofissur gelingen; dass auch die Prognose bei geringer Ausbreitung dann eine viel bessere sein muss, als die bei umfangreichen Erkrankungen notwendiger Partial- oder Totalexstirpationen, ist begreiflich. Die der unoperirten Fälle ist durchaus traurig: Tod durch Suffocation, Dysphagie oder Sepsis. —

Eine Form des papillären Fibroepitheliom's ist hier noch wegen seiner Neigung zu atypischem Wachstum anzuführen, das immerhin sehr seltene

destruirende papilläre Fibroepitheliom.

Papilläre (Blumenkohl)-Geschwülste sind es, die ausserordentlich stark recidiviren und sich auch in förmlich

infectiöser Weise sprungartig auf andere Schleimhautpartieen ausbreiten; histologisch erklärt sich ersteres Verhalten durch eine Ausbreitung der Epithelzapfen nicht blos um und in das neugebildete Bindegewebe, sondern auch in das basale, ja sogar bis zur Drüsenschicht (Taf. XXXVI, Fig. 1 und 2). Immerhin scheint auch hier aus Bindegewebe die Hauptrolle zu spielen, indem es einerseits auswächst, anderseits das Epithel sich nach in die Tiefe zieht. Weiter vorgeschrittene Fälle müssen noch hierüber Klärung bringen.

Das Sarkom

geht im Kehlkopf wohl immer vom Endothel der Lymph- oder Blutwege oder von der adventitia der letzteren aus. Es kann dann den alveolaren typus beibehalten (Taf. XXXVII, Fig. 1, 2) oder in mehr diffuser Weise sich in das andere Gewebe ergiessen; bei endothelialem Ursprung kann es durch Wucherung in die offenen Innenräume geradezu papillären Charakter annehmen und zur Verwechslung mit Epithelialgeschwülsten führen. Die üblichen Abstufungen der Geschwulst in Medullar-, Kleinzellen-, Fibro-, Riesenzellen-, Melanosarkom etc. kommen auch hier vor. Am beachtenswertesten ist, dass eine Abtrennung der Geschwulst vom gesunden Basalgewebe durch Formung eines fibrösen Stiel's stattfinden kann.

Solange die Wucherung nicht an die Oberfläche durchgebrochen ist, veranlasst auch sie gerne das Epithel zu excessiver Zapfenbildung; das anliegende Bindegewebe antwortet ebenfalls auf den Reiz mit kleinzelliger Wucherung nicht heterologer Natur (Taf. XXXVII, Figur 1).

Bezüglich der Erscheinungen, des Aussehen's, der Metastasen, der Diagnose deckt sich diese Geschwulst im allgemeinen mit dem Carcinom. Vielleicht ist eine gewisse Gleichmässigkeit der Oberfläche mehr dem Sarkom eigen. Bezüglich der Diagnose ist noch eine besondere Warnung angebracht: bei der Untersuchung exstirpirter Stücke auf Bösartigkeit überhaupt können die bei

Sarkom nicht seltenen epithelialen Wucherungen, wenn man nur an Carcinom denkt, den Verdacht auf letzteres beseitigen, ohne den auf erstere Geschwulst auch nur zu erwecken. Man darf also über einem bezüglich Carcinom's negativen Befund nicht die Möglichkeit eines Sarkom's vergessen.

IV. Motilitätsstörungen.

1. Mechanische.

Die mechanischen Bewegungsstörungen kommen zunächst musculären Insufficienzen zu. Diese entstehen bei acuten und chronischen Entzündungen und Infiltraten, ferner als Folge von Muskeldegeneration bei tuberculöser Durchseuchung, Trichinose, schwerer Anämie und nach schweren acuten Infectionen (Typhus, Diphtherie etc.), dann als Folge von Ueberanstrengungen beim Singen oder Sprechen. Ihre Erkennung knüpft sich an typische Stimmbandstellungen während der Phonation oder Respiration.

Lähmung des m. crico-aryt. lateral. lässt bei der Phonation die glottis cartilaginea in einem nach vorn geöffneten Winkel klaffen (S. 8, Fig. 5), die des m. arytän. transv. dagegen in einem nach hinten offenen Winkel (S. 7, Fig. 4). Ist der m. thyreo-arytän. int. gelähmt, so bildet die glottis membranacea phonatorisch einen halb-, resp. bei doppelseitiger Lähmung ganzelliptischen Spalt (Fig. 6 auf S. 8, Taf. IX, Fig. 1 und 2). Combinirt sich diese Lähmung mit der des crico-arytän. lateral., so greift dieser Spalt auch auf die Knorpelglottis über, ist aber nur der aryt. transv. beteiligt, so sieht man eine Doppelellipse, deren Berührungspunkt an den Spitzen der processus vocales liegt. Sind alle drei genannten Muskeln gelähmt, so bleibt das betreffende Stimmband in Respirationsstellung stehen.

Lähmung des m. crico-aryt. posticus bewirkt respiratorischen Stillstand des Stimmbandes in der oder fast unmittelbar an der Mittellinie (Fig. 21, 22).

Die Symptome dieser Lähmungen sind, (bei der Adductorengruppe), Stimmstörungen bis zur totalen Aphonie. Nur selten wird durch vicariirende Anspannung des m. thyreo-aryt. ext. das Taschenband derart über dem weniger adducirten oder gespannten Stimmband vorgezogen, dass es der Phonation mit rauher brummender Stimme dient (Taf. III, Fig. 2). Posticuslähmung kann, wenn einseitig, symptomlos bleiben, doppelseitig muss sie immer heftigste Atemnot hervorrufen, welche oft noch dadurch gesteigert resp. auch bei Einseitigkeit hervorgerufen wird, dass die dyspnoïschen Erweiterungsintentionen durch perverse Innervation eine Contraction der Schliessmuskeln hervorrufen.

Die Behandlung muss sich zunächst gegen das Grundleiden richten; ausserdem aber ist directe Anregung der Muskelthätigkeit durch äussere oder innere Elektrisirung (S. 28) zu empfehlen. —

Dass durch Entzündungen im Crico-arytänoïdalgelenk und um dasselbe herum ebenfalls Bewegungsstörungen entstehen, wurde schon mehrfach (S. 43 ff.) erwähnt. Die Diagnose dieser Erkrankungen im floriden stadium ist dort auch beschrieben. Hier wollen wir die Punkte hervorheben, welche, nach dem Verschwinden aller auf das Gelenkdeutenden Erscheinungen, ein articuläres Hindernis selbst wahrscheinlich oder sicher machen. Es ist zunächst verständlich, dass alle hierhergehörigen Erscheinungen auf Erschwerung der passiven Beweglichkeit beruhen müssen. In erster Linie ist da jede Fixation der Stimmbänder zu bemerken, welche keiner der geschilderten Muskellähmungs- oder unten zu schildernden Nervenlähmungsstellungen entspricht. So z. B., wenn ein Stimmband in der Mitte zwischen Cadaver- und Respirations- oder Phonationsstellung steht oder, wenn es bei der Phonation nur bis zur Cadaverstellung hingeführt wird, wenn also seine Excursionen unvollkommen sind. Ferner die schon erwähnten scandirenden Zuckungen der Stimmbänder, als wenn sie über einen mit Hindernissen bedeckten Grund gezogen würden. Weiter sind wahrscheinlich hierherzurechnen jene Fälle, bei welchen man

zunächst die Stimmbänder gut functioniren sieht, um dann allmälig in trägere und unvollkommenere Bewegungen überzugehen, oder ein umgekehrtes Verhalten. Wechsel der Bewegungsstörungen nach der Richtung der Adduction und Abduction schliessen musculäre resp. nervöse Lähmung sicher aus. Oft allerdings wird man nur eine Vermutung aussprechen dürfen, besonders wenn es sich nicht um Fixirungen, sondern nur um Mobilitätshemmungen handelt.

2. Neurotische Störungen.

a) Hyperkinetische Neurosen.

Die Krämpfe des Kehlkopfes treten in tonischer und klonischer Form auf und zwar so ziemlich an allen Muskeln.

Tonische Krämpfe der Schliessmuskeln entstehen central besonders gern bei tabes dorsalis in Form der bekannten Kehlkopfkrisen: Anfälle plötzlicher Atemnot mit tönendem inspirium, wobei die Stimmbänder in Adductionsstellung, mitunter recht lange Zeit, fixirt stehen; ferner im Verlaufe des tetanus und der Tetanie, mitunter auch bei der Hundswut.

Vom Stamm der recurrentes können ferner als Vorboten einer Lähmung Krämpfe ausgelöst werden, wenn die schädigende Ursache nur leicht und zeitweilig wirkt.

Reflectorischer Adductionstonus entsteht zunächst bei directer Reizung des Kehlkopf's, manchmal schon der Rachenschleimhaut, sei es durch therapeutische Eingriffe, sei es durch Eindringen kleinster oder grösserer Fremdkörper oder besonders heftig reizender Stoffe („irrespirable" Gase) mittels Aspiration oder Fehlschlucken's, ferner durch endolaryngeale oder benachbarte Geschwülste. Auch Reize an anderen Körperstellen können reflectorisch den Krampf hervorrufen, besonders wenn die Reflexerregbarkeit erhöht ist. Dies letztere ist an und für sich schon im frühen Kindesalter der Fall und hier sehen wir denn auch die Krämpfe verhältnis-

mässig so häufig und verderblich, dass man einen eigenen laryngospasmus infantum unterscheidet. Dass dieser auch hier keine eigene Krankheit, sondern nur ein Symptom ist, welches den verschiedensten Ursachen entspricht, ist nachgerade sicher. Wo er nicht als Teilerscheinung einer oft verlarvten und nur schwer nachzuweisenden Tetanie aufzufassen ist, veranlassen den Anfall meistens Darmstörungen, wie sie bei Säuglingen durch künstliche Nährmittel, bei älteren Kindern durch Darmkatarrhe, Bandwürmer, Verstopfungen hervorgerufen werden.

Tonus der Abductoren ist bei Hundswut beobachtet worden. Die Stimmbänder stehen dabei in äusserster Abductionsstellung fixiert.

Klonische Krämpfe werden ebenfalls meist an den Schliessern beobachtet und zwar bisher immer auf centraler Grundlage. Rhythmische Einwärtszuckungen der Stimmbänder, mitunter durch Monate fortgesetzt, charakterisieren sie. Man sah solche combinirt mit ebensolchen Gaumensegelkrämpfen, ein- und doppelseitig, bei Hirnsyphilis, Resten von Meningitis, directen und indirecten Erkrankungen des verlängerten Mark's in der Gegend des Accessoriuskern's (tumor des Kleinhirn's, welcher die medulla comprimirt etc.). Auch als Mitbewegung bei durch Schüttellähmung bewirkten Extremitätenzuckungen sah man solche Krämpfe als Wirkung durch psychische Eindrücke gesteigerter Erregbarkeit eintreten.

Eine Mischung klonischer und tonischer Krämpfe wurde an den Detractoren des Kehldeckel's beobachtet; derselbe senkte sich kürzere bis längere Zeit auf den Kehlkopfeingang, während anderemale bloss kurze leichte Zuckungen stattfanden.

Die Behandlung der Krämpfe ist im allgemeinen bei centraler Ursache nur symptomatisch, da meist das Grundleiden nicht gehoben werden kann. Bei tabetischen Krisen, überhaupt bei allen längeren Anfällen tut man gut, die Erregbarkeit des Atmungscentrum's durch Morphininjectionen herabzusetzen, besonders da

die starken dyspnoïschen Inspirationen die Atemnot durch Ansaugen der Stimmbänder und des Kehldeckel's nur noch vermehren. Anhaltende Dyspnoë indicirt die Tracheotomie.

Der Stimmritzenkrampf der Kinder erfordert Stillung des lebensbedrohlichen Anfall's, wozu sich kalte Uebergiessungen im warmen Bade besonders tauglich erweisen, ferner die Beseitigung der ätiologischen Factoren. Uebergang von künstlicher Nahrung zur Brust coupirt oft mit einem Schlage dauernd die Anfälle. Immer ist dem Stuhl (Function und Beschaffenheit) die grösste Aufmerksamkeit zu schenken.

b) Hypokinetische Neurosen.

Lähmungen oder Paresen können an den vom n. laryng. superior oder inferior versorgten Muskeln zum Ausdruck kommen. Am hänfigsten sind diejenigen im Gebiete des n. recurrens.

Das Bild der Recurrenslähmung ist verschieden nach Ein- und Doppelseitigkeit, nach totaler oder unvollkommener Lähmung.

Bei vollkommener Lähmung steht das betreffende Stimmband unbeweglich in der Mitte zwischen Respirations- und Phonationsstellung, sog. Cadaverstellung. Diese wird passiv als Gleichgewichtsstellung angenommen, da weder die Adductoren nach einwärts, noch der abductor nach auswärts wirken. Ausserdem erscheint der freie Rand des Stimmbandes mehr concav als gewöhnlich, als Ausdruck des wegfallenden physiologischen tonus des Stimmbandspanner's (Fig. 17), nach längerer Dauer, infolge Atrophie dieses Muskel's, auch verschmälert (Taf. XIII, Fig. 2). Der Arytänoïdknorpel der gelähmten Seite steht mehr nach vorn (Fig. 17, 18 und 19).

Bei der Phonation bleibt das Stimmband ruhig stehen, während das andere sich, wie gewöhnlich, bis zur Mittellinie (Fig. 17) oder compensatorisch über dieselbe hinüber (Fig. 18) bewegt. Gleichzeitig tritt der Aryknorpel der gesunden Seite jetzt vor den stehen

bleibenden der kranken. Nicht selten sieht man allerdings auch den letzteren nach ein- und vorwärts zucken. Der m. aryt. transv. wird nämlich häufig, anstatt vom n. recurrens, vom n. lar. sup. innervirt, bleibt daher trotz Recurrenslähmung noch actionsfähig. Da diese Bewegung, wenn vorhanden, zugleich die passive Beweglichkeit im betr. Gelenk erweist, gestattet dieses Zeichen auch mit Sicherheit den Ausschluss einer Gelenkerkrankung. Auch den Kehldeckel sieht man mitunter, aber auf der gesunden Seite zucken, und zwar dann, wenn der detractor epiglottidis vom n. recurrens anstatt vom n. lar. sup. innervirt wird. Auch dieses Zeichen gestattet Sicherstellung einer Nerven- gegenüber Gelenkserkrankung. Bei doppelseitiger Lähmung sieht man beide Stimmbänder unbeweglich in Cadaverstellung. — Die Symptome einseitiger Lähmung sind: zunächst rauhe, schwache, später durch Compensation etwas bessere Stimme und sog. phonatorische Luftverschwendung, erkennbar an einem Gefühl von Wind an der vor den Mund gehaltenen Hand, da durch die phonatorisch noch klaffende glottis überschüssige Luft abströmt. Bei beiderseitiger Lähmung tritt totale Aphonie ein. Nicht bedeutungslos ist der Mangel phonatorischer Vibration am Schildknorpel der kranken Seite. Mitunter kommt es im Anfang zu Fehlschlucken, wohl durch Kehldeckelparese.

Unvollkommene Lähmung bildet immer, wenn auch nicht immer beobachtet, das Anfangsstadium der vollkommenen. Sie beschränkt sich auf die Abductoren, so dass das Bild derselben in Medianstellung eines oder beider Stimmbänder besteht (Fig. 23 u 24). (Dabei steht der Aryknorpel der kranken vor dem der gesunden Seite.) Grund für dies Verhalten ist die leichtere Verletzbarkeit der Abducensfasern.

Symptome macht die einseitige Medianstellung so gut wie gar nicht, die Stimme ist gut und die Atmung kaum, nur bei heftiger Inanspruchnahme, erschwert. Doppelseitige Medianstellung macht dagegen die heftigsten Atembeschwerden, da der Respirationsspalt (mehr

noch als auf Fig. 22 gezeichnet) hochgradig verengt ist.

Entstehen können Lähmungen durch Einwirkungen auf die Innervationscentra, auf den vagus im Verlauf oder auf den n. recurrens selbst.

Centrale Lähmungen kennen wir bisher nur als Ausdruck von Erkrankungen im Bereiche der medulla oblongata, also des Vagus-Accessoriuskernes. Von der Rinde aus ist über die Entstehung nichts sicheres bekannt. Nur das wissen wir, dass Affectionen im Bereich des Broca'schen Sprachcentrum's (linke vordere Stimmwindung) functionell die Kehlkopfbewegungen aufheben.

Sichere Zeichen für centrale Lähmung kann man nur aus der allgemeinen Untersuchung gewinnen, aus Erkenntnis allgemeiner Erkrankungen oder anderweitiger Herdsymptome. Als Ursachen kennen wir: Thrombotische oder apoplektische Erweichungen im verlängerten Mark, Neubildungen, Abscesse und Aneurysmen, welche dasselbe comprimiren oder vernichten, Systemerkrankungen im Bereiche der bulbären Kerne (Bulbärparalyse, Lateralsklerose, progressive Muskelatrophie, Syringomyelie und tabes cervicalis), endlich diffusse Ernährungsstörungen, wie sie durch syphilitische Gefässerkrankungen gesetzt werden. Selbstverständlich muss die Diagnose jeder dieser Erkrankungen (worauf hier nicht einzugehen) geschildert sein, um sie als ätiologischen Factor einer vorgefundenen Stimmbandlähmung zu verwerten.

Peripher entstehen Lähmungen nach Erkrankungen des n. vagus: durch directe, traumatische oder operative, Verwundung, durch Aneurysmen der carotis int., durch maligne Tumoren der Schädelbasis, der Halsdrüsen, des mediastinum, durch struma und Halsphlegmonen, (eitrige Neuritis.)

Erkenntlich wird eine hier wirkende Ursache immer an der gleichzeitigen Pulsbeschleunigung, bei Lähmung oberhalb des Ursprunges des n. lar. sup. an gleichzeitiger Beteiligung dieses Nerven (s. u.), eventuell Rachenlähm-

ung (durch den ramus pharyngeus). Mitunter tritt letztere auch erst nach einer reinen Recurrenslähmung ein und ist dann als Product aufsteigender Neuritis aufzufassen. Meistens werden noch andere Hirnnerven gelähmt sein, so dass gelegentlich das Bild der Pseudobulbärparalyse auftaucht.

Am häufigsten sind Affectionen der nn. recurrentes selber durch in der Nachbarschaft spielende Processe und daher für die Erkennung gerade dieser letzteren sehr wichtig. Es kommen in Betracht: Aneurysmen des Aortenbogen's (vorwiegend für den linken Nerven), solche der a. anonyma (für den rechten), dann Perikarditis (links) und Peripleuritis der Spitzen (mehr rechts), auch grosse Pleuraexsudate; ferner sämtliche vorkommenden Erkrankungen des mediastinalen Gewebes und der mediastinalen Drüsen (Carcinom, Sarcom, Tuberculose, Syphilis, malignes Lymphom, Echinokokkus etc.); sehr häufig Kropf (mehr links) und Oesophaguscarcinom (mehr rechts); selten directe Verletzungen (bei Strumektomie, parenchymatösen Kropfinjectionen. Gefässunterbindungen) und Carotidal-Drüsen. Neuritis des Stammes kommt auf infectiöser Basis bei Syphilis, Diphtherie, acuten Exanthemen, Influenza, Pneumonie, Typhus, auf toxischer bei Bleivergiftung, vielleicht auch Alkoholismus, vor. „Rheumatische" Entstehung ist durchaus problematisch.

Die Diagnose auf Stimmbandlähmung kann aus dem laryngoskopischen Bilde, aus dem Verlaufe oder aus dem ausschliessenden Nachweise ätiologischer Factoren gestellt werden. Im laryngoskopischen Bilde erweisen die vollkommene Recurrenslähmung: Cadaverstellung und Zuckungen entweder des kranken Aryknorpel's oder der gesunden Epiglottisseite. Für Medianstellung wird nur aus dem Verlauf neurotischer Ursprung erwiesen, wenn nämlich vollkommene Beweglichkeit oder Cadaverstellung eintritt; umgekehrt ist auch die nervöse Natur der letzteren sichergestellt, wenn ihr eine Medianstellung vorausging.

Sind die eben erwähnten Momente nicht vorhanden oder vorhanden gewesen, so kann nicht ohne weiteres

entschieden werden, ob eine Fixation eines oder beider Stimmbänder auf Lähmung oder Anchylose beruht. Erst die Feststellung irgend eines als Ursache von Lähmung zulässigen centralen oder eines peripheren Befundes, welcher nicht zugleich die Ursache mechanischer Veränderungen am oder im Gelenk sein kann, erlaubt die Diagnose. So kann z. B. eine struma oder ein Speiseröhrenkrebs nur auf den Nerven wirken, Tuberculose oder Syphilis dagegen können sowohl von der pleura oder den Drüsen aus den Nerven, als auch vom perichondrium aus oder direct das Gelenk afficiren. Spielen daher solche in zweierlei Sinn deutbare Processe, so kann eventuell nur aus dem Verlauf oder unzweideutigem laryngoskopischen Befund auf Recurrenslähmung erkannt werden. Anderenfalls ist die Diagnose offen zu lassen. Es ist ferner unzweifelhaft, dass die Cadaverstellung bei sog. rheumatischen Lähmungen, bei welchen also keine deutliche Ursache aufgefunden werden kann, oft nicht auf Lähmung, sondern nur auf mechanischen Störungen beruht. Bei mangelnder Aetiologie für eine nervöse Ursache und beim Mangel unzweideutiger Momente im Verlaufe oder Kehlkopfbefund kann daher weder eine Cadaverstellung allein als Zeichen completer noch eine Medianstellung als solches incompleter Recurrenslähmung angesehen werden.

Die Prognose der Recurrens-Lähmung ist im allgemeinen infaust, da die meisten Ursachen unheilbarer Natur sind. Können sie, wie bei Kropf, Syphilis u. dgl. beseitigt werden, so hat dies möglichst frühzeitig zu geschehen: unvollkommene Lähmung geht dann ohne Störungen zurück, während es bei vollkommener auch schon zu Nerven- und Muskelatrophie gekommen sein kann, welche nicht mehr reparabel ist (Taf. XIII, Fig. 2) oder doch leichtere Bewegungsanomalieen zurücklässt (Fig. 25).

Die Behandlung muss also zunächst causal sein. Locale Behandlung (innerliche und äusserliche Electricität) kann zur Bekämpfung der musculären Inactivitätsatrophie angezeigt erscheinen; ihr Wert bei den sog. rheumatischen Lähmungen ist natürlich nach deren problematischer Natur zu bemessen.

Lähmungen der oberen Kehlkopfnerven sind recht seltene Ereignisse. Sie documentiren sich durch Inactivität des m. cricothyroïdeus, eventuell des detractor epiglottidis und durch Anästhesie der Kehlkopfschleimhaut.

Erstere erkennt man an Erschlaffung der Stimmbänder, welche, beim Mangel des Gegenzuges, durch die Stimmbandspanner nicht mehr angestrafft werden können; dabei bildet der freie Rand eine Wellenlinie (Fig. 23).

Nähert man mechanisch Schild- und Ringknorpel, so wird dann gleich die Stimme besser.

Die Lähmungen entstehen bei directer Verletzung (operativ); am häufigsten, wenigstens partiell als Sensibilitätslähmung, nach Diphtherie.

Im übrigen ist die Aetiologie noch sehr klärungsbedürftig.

c) Parakinetische Neurosen

kann man diejenigen Innervationsstörungen nennen, bei welchen Abweichungen von der normalen Art der Bewegungen stattfinden.

Deren sind wenige, die man auch in organische und functionelle einteilen kann.

Zur ersteren Art sind die Motilitätsstörungen bei der multiplen Sklerose und der tabes zu rechnen. Bei jener wurde beobachtet, wie die phonatorisch geschlossenen Stimmbänder im Schlusse bald nachliessen, bald sich wieder anzogen (Intentionstremor), dann sah man fibrilläre Zuckungen und verlangsamten Glottisschluss, ferner inspiratorischen Stimmritzenschluss, so dass die Inspiration, besonders beim Lachen, jauchzend ertönte. Auch spastischer statt einfacher Verschluss bei der Phonation wurde beobachtet.

Bei tabes hat man ruckweise Bewegungen der Stimmbänder und Stehenbleiben auf halbem Wege, sowohl beim Phonations- als beim Respirationsversuche, also eine wahre Ataxie, gesehen. Aehnliches hat man hie und da bei Hemiplegien beobachtet, als eine Art Ermüdungserscheinung.

Functionelle falsche Bewegungen, in anderem Sinne als sie intendirt wurden, sind häufig; durchweg sind sie als Ergebnisse perverser Innervation aufzufassen. Solche erfolgt dann, wenn die intendirte richtige Bewegung durch eine bestehende Lähmung nicht zu Stande kommen kann oder durch physische oder psychische (Associations-)Ermüdung erschwert wird. So erfolgt der krampfhafte respiratorische Verschluss der Stimmritze bei tabetischer oder auch sonst neurotischer Medianstellung, auch bei einseitiger Median- und andersseitiger Cadaverstellung, so beim sog. respiratorischen Stimmritzenkrampf, bei welchem man nach der Phonation die Stimmbänder kaum oder nur wenig, etwa bis zur Cadaverstellung, auseinanderweichen sieht. Bei seelischen Erregungen oder Bemühungen, richtig zu atmen, wird der falsche Bewegungsmodus am ausgesprochensten. Während derselbe bei den Erweitererlähmungen als Ausdruck einer Ueberleitung der (vermehrt) aufgewandten Innervationsenergie aus den verschlossenen richtigen in falsche Bahnen erscheinen kann, ist der spontane respiratorische Krampf am ehesten als Störung der richtigen anatomischen Innervation durch Zwischentreten der Aufmerksamkeit erklärbar, ein Vorgang, der an anderen Körpergebieten fast alltäglich ist, wenn associirte Bewegungen, die gewöhnlich unter der Schwelle des Bewusstsein's sich abspielen, willkürlich über dieselbe gehoben werden. So macht der bereits einexercirte Rekrut vielleicht Rechts- statt Linksum, wenn eine neue Inspection kommt, so stottert der Stotterer dann am meisten, wenn er sich die grösste Mühe zum Richtigsprechen gibt.

Eine andere Form ist der phonische Stimmbandkrampf, bei dem an Stelle des phonatorischen Verschlusses der Stimmritze, bei welchem eben noch Luft hindurchgeht, ein krampfhaftes Zusammenpressen der Stimmbänder, welches jeden Laut ertödtet, tritt. Auch diese Ueberintentionsenergie ist wohl ebenso zu erklären, als falsch angewandte Innervation anstatt richtiger automatischer. Dass, wenn dies erst eine Zeit

lang bestanden hat, auch der Glauben, überhaupt nicht mehr anders zu können, auch noch das seinige tut, ist sicher.

Die Behandlung dieser zwei rein psychisch veranlassten und wohl nur bei „nervösen“ Personen vorkommenden Parakinesieen kann und muss daher auch rein psychisch sein: Wiederbelebung des gesunkenen Selbstvertrauen's, allgemeine Hebung der Widerstandsfähigkeit und Ablenkung der Aufmerksamkeit von dem Leiden und vor allem von dessen Aeusserungen.

Mitunter werden derartige Intentionsstörungen, sowie unregelmässige, in Tremoliren der Stimme sich äussernde, phonatorische Bewegungen als Folge beruflicher einseitiger Ueberanstrengung der Stimme, also als Ermüdungserscheinung gefunden und als Mogiphonie bezeichnet. Charakteristisch für ihre Entstehung ist, dass sie nur bei denjenigen Anstrengungen, durch welche sie erzeugt wurden, also Predigen, Vorlesen, Singen u. dgl. auftreten. Es sind also wahre Beschäftigungsneurosen und ihre Ursache in der Schwierigkeit, die ermüdeten richtigen Muskeln und Nerven anzustrengen, zu suchen.

V. Sensibilitätsstörungen.

Solche treten als vermehrte, verminderte resp. aufgehobene, und veränderte Empfindungsfähigkeit am Kehlkopfe auf.

Hyperästhesie lässt sich sehr schwer definiren, da schon normal die Empfindlichkeit des Kehlkopfes, soweit sie sich durch Reflexe äussert, sehr hoch ist. Sensationen verschwinden ganz gegen die Reflexe. Vielleicht können wir nur Schmerzhaftigkeit des n. laryngens superior, wie sie bei Betastung der Mitte der seitlichen oberen Schildknorpelränder manchmal festgestellt werden kann, hierher rechnen. Dieselbe zu kennen, ist wichtig, um sie nicht mit Reizungen am Cricoarytänoïdalgelenk, welches weiter hinten liegt, zu verwechseln.

An- und Hypästhesieen organischer Natur

findet man bei totalen Lähmungen des n. laryngeus sup. (s. S. 91) oder bei partiellen, die nur seine sensiblen Nerven betreffen (nach Diphtherie etc.). Functionelle Anästhesie kam bisher nur als psychische (hysterische) zur Beobachtung. Uebrigens ist der gesunde Kehlkopf auch mitunter ausserordentlich tolerant gegen applicirte Reize (Sonde), ohne dass man deswegen von Hypästhesie zu sprechen brauchte.

Parästhesien des Kehlkopfes werden sich kaum von denen der anderen Halsorgane trennen lassen, da wir unter ihnen nur fremdartige Empfindungen ohne organische Grundlage noch feste Localisation verstehen können. Sie fallen also mit allgemeinen Parästhesieen im Bereich des Rachen's und Schlundes zusammen, deren Ursache, nämlich Hinlenkung der durch besondere Umstände (wie allgemeine Erregungen, Schwangerschaft, Klimakterium, Menses, Krankheitsbefürchtung), gesteigerten Aufmerksamkeit auf das Organ, sie teilen.

Die Beseitigung dieser Beschwerden gelingt daher am ehesten auf suggestivem Wege, häufig aber, wegen der Resistenz oder Unbekanntheit des psychischen Motiv's, auch nicht.

Va. Combinirte (functionelle) Störungen im motorischen und sensiblen Gebiet.

Eine Sonderbetrachtung dieser Formen erheischt schon die eigentümliche Aetiologie, da sie nur locale Erscheinungen der hysterischen Seelenerkrankung darstellen. Es gibt fast keine Art muskulärer oder nervöser Lähmung oder Hyperkinese, welche nicht rein functionell auf psychischer Basis vorgespiegelt werden könne. In der Tat handelt es sich bei der Hysterie aber nicht um Lähmungen, sondern um Functionsausfälle durch mangelnden Willensimpuls; nicht um wahre Krämpfe, sondern um perverse oder übermässige Willensimpulse unter der Schwelle des Bewusstsein's. Die hysterischen Erscheinungen im Kehlkopf sind, ebenso wie an anderen Körperstellen, nur äusserliche, oft fragmentäre, stigmata innerlicher Seelenvorgänge und bilden meist den körperlichen Ueberrest unbewusster Erlebnisse.

Die Erscheinungen sind die mannigfaltigsten: vom Functionsausfall einzelner Muskeln oder Sensibilitätsgebiete bis zu totaler Bewegungslosigkeit oder Anästhesie; von leichten phonischen Krämpfen bis zu tödtlichem krampfhaftem Stimmritzenverschluss; von leichten „Globus"-Parästhesieen bis zu den grossen, mit Schwindel und Ohnmacht endigenden, Larynkrisen, als welche der sog. Kehlkopfschwindel zu deuten ist.

Das beste Unterscheidungszeichen von durch den Willen oder durch Reflexe nicht beeinflussbaren Bewegungen oder Lähmungen ist das Verschwinden der Symptome, sobald der (krankhafte) Willen ausgeschaltet wird: Leute mit vollkommener Aphonie (durch Unmöglichkeit der Stimmbandadduction) husten tönend (Fig. 16), Krämpfe der Schliess- oder Lähmungen der Erweiterermuskeln mit hochgradiger Atemnot verschwinden in Narkose. Bei der ungeheuer grossen Variabilität der Erscheinungen ist es ebenso wenig erlaubt, gewisse Bilder, wie z. B. isolirte Anästhesie des Kehlkopfes, ohne weiteres als hysterisch zu bezeichnen, als dies das blosse Nichtauffinden organischer Grundlagen gestattet.

Letztere können sich ja, wenn auch augenblicklich verborgen, erst im weiteren Verlaufe documentiren, können aber auch, wie bei den functionellen Neurosen, ganz fehlen, ohne dass die Grundlage der Erscheinungen, wenn auch psychischer Natur, eben auf jener eigentümlichen Willensveränderung beruhte, die nur der Hysterie zukommt.

Von rein functionellen Störungen unterscheiden sich die hysterischen grundlegend dadurch, dass jene nur bei Intention, diese scheinbar spontan auftreten resp. wieder aufhören. Diese für den Beobachter unerklärliche und „willkürliche" Veränderlichkeit oder auch Constanz der Erscheinungen beruht darauf, dass latente psychische Vorgänge im Kranken dieselben auslösen oder unterhalten:

Die hysterischen Akinesieen können vorübergehend oder auch dauernd durch Durchbrechung der Willenshemmung behoben werden; oft kommt es vor, dass die

Bewegungsstörung gar nicht mehr psychisch gehemmt wird, sondern nach langer Dauer nur mehr gewohnheitsmässig durch vis inertiae fortbesteht; das sind die dankbarsten, sofortige Heilung gestattenden Fälle. . Andere, bei denen die psychische Kette noch geschlossen ist, trotzen jedem Bemühen: kaum hat man z. B. heute durch irgend ein Mittel die Stimme wiederhergestellt, so fehlt sie morgen schon wieder. In erster Linie muss sich also die Behandlung die Aufdeckung und damit die Zerstörung des latenten psychischen Vorganges angelegen sein lassen. So lange dieser fortbesteht, hilft keines der vielen empfohlenen Mittel: kein Eierstockdruck, kein Schütteln des Kehlkopfes während der anbefohlenen Phonation, keine Elektricität.

Am ehesten findet man die, den Kranken gewöhnlich unbewusste, psychische Ursache, wenn man den Ereignissen, innerlichen oder äusserlichen, nachforscht, welche die erstmalige Entstehung der Symptome begleiteten.

Ist die psychische Kette, durch den Arzt oder auch durch zufällige, uns unbekannt bleibende, Vorgänge gesprengt, so kann allerdings noch die erwähnte mitunter rückbleibende mangelnde Energie oder durch Nichtgebrauch verursachte Associationserschwerung unsere Hilfe beanspruchen.

Diese wird am zweckmässigsten durch Ueberleitung unwillkürlicher in willkürliche Bewegungen geleistet: man lässt das Kranke husten und den dabei entstehenden Ton länger anhalten; hat sich der Kehlkopf nun erst wieder an die ihm ungewohnte Action neu gewöhnt, dann geht die Sache schnell. Mitunter muss man förmlich wieder sprechen lehren. Es ist wohl erklärlich, bei tiefer Verborgenheit und Unausrottbarkeit des seelischen Grundes, dass manche Fälle nicht geheilt werden. Eine symptomatische Therapie erfordern bei solchen nur die Gesundheit und Leben bedrohenden Erscheinungen: Krisen und Krämpfe. Erstere werden durch Narkotika im Anfall, durch stärkende Allgemeinbehandlung ausser-

halb desselben zu beeinflussen sein, letztere können die Tracheotomie indiciren.

VI. Circulationsstörungen

treten am Kehlkopf als Folgeerscheinungen anderweitiger Erkrankungen oder mehr idiopathisch auf.

Esterer Art sind die Stauungsödeme, wie sie mitunter im Gefolge chronischer oder acuter Nephritis, Lebercirrhose oder von Herzinsufficienzen als Teilerscheinung, aber auch infolge von Venencompression durch entsprechend gelegene Exsudate oder Tumoren local auftreten. Das nephritische Oedem kann übrigens vor allen anderen Symptomen einhergehen und so eine verhältnismässig frühe Diagnose veranlassen.

Oedem durch vasomotorische Störungen, also ein angioneurotisches Oedem, sah man scheinbar spontan in Combination mit ebensolchem Hautödem auftreten und ebenso rasch wieder verschwinden.

Endlich entstand ebensolches toxisches Oedem in rapidester Weise mitunter nach Einverleibung von Jodkali. Warum es nur bei gewissen Personen, wodurch es überhaupt zu Stande kommt, ist ebensowenig wie bei der scheinbar rein nervösen Form bekannt.

Die Therapie bei all diesen Formen wird in erster Linie die Lebensgefahr, eventuell durch Tracheotomie, zu bekämpfen haben. Mitunter mögen ableitende Mittel und Kälte, auch Scarificationen, genügen.

VII. Continuitätstrennungen

treten durch geringe Einwirkungen bei abnormer Verletzbarkeit oder durch gewöhnliche traumatische Einflüsse ein.

Erstere kommt bei Hämophilie, allgemeiner Arteriosklerose, bei Sypilis, in Geschwülsten, bei langdauernden

Katarrhen und bei secundärer Maceration (s. S. 56) vor. Verhältnismässig geringe Schädlichkeiten, wie Forcirung der Stimme, starker Husten, Pinselungen des Kehlkopfes genügen dann schon, um Blutungen in oder über das Gewebe, ja um Rhagaden und sogar Querrisse durch die Stimmbänder hervorzurufen. Bestehen die zwei erstgenannten Diathesen, so können kleine Operationen, sonst nur von minimaler Blutung gefolgt, zur Quelle lebensgefährlicher Hämorrhagien werden. Eine starke Blutung des Kehlkopfes, wenn sie nicht auf Eisschlucken, Application von Cocaïn, starker Alaunlösung oder Galvanokaustik auf die blutende Stelle steht, erfordert schleunige Tracheotomie ohne Narkose, da in solcher auch bei hängendem Kopfe Blut aspirirt wird, und Tamponade des Kehlkopfes von oben oder unten.

Traumatische Verletzungen des Kehlkopfes erfolgen durch Schuss, Schnitt und Stich oder Quetschung. Je nach Ort und Intensität kommt es zu mehr oder weniger grossen Trennungen oder Brüchen der Knorpel, zu Hämatomen in der Schleimhaut, zu freien Blutungen. Die unmittelbaren Folgen, (wenn nicht sofort Erstickung eintritt) sind lebensgefährliche Verlegungen des Atmungsweges und erfordern meistens die Tracheotomie, eventuell Intubation. Schnittwunden können, je nachdem, durch die Nat vollkommen geheilt werden, meistens bildet sich aber auch bei ihnen nachträglich eine narbige oder membranöse Stenose heraus, zu deren Beseitigung dann Excision oder Dehnung, endolaryngeal oder nach Laryngofissur aufgewendet werden muss.

Letztere Operation sollte in allen zweifelhaften Fällen zur Klärung und sofortigen Regulirung etwaiger Hindernisse (luxirte Knorpelfragmente u. dgl.) lieber prima vista ausgeführt werden.

Die merkwürdigen Entstellungen sieht man gerade nach solchen Verletzungen.

Thermische und chemische Verletzungen des Kehlkopfes erfolgen durch Aspiration heisser oder ätzender Dämpfe oder durch Fehlschlucken ätzender Flüssigkeiten. Die Folgen sind bei leichten Graden heftiger Katarrh mit

Erosionen, bei schweren diphtherische Abstossungen, Oedem, Geschwüre, zuletzt intensive Narbenbildung. Die Behandlung ist rein symptomatisch: Eis innerlich und äusserlich, eventuell Tracheotomie, nicht Intubation.

VIII. Fremdkörper

gelangen nicht selten in das Kehlkopf-Innere, besonders bei Kindern. Krampfhusten, Stimmbandkrämpfe, Verletzungen oder directe mechanische Suffocation, später Reizungsentzündungen und Decubitalgeschwüre sind die Folgen.

Die Entfernung ist, wegen der vorhandenen oder doch drohenden Gefahr der Erstickung oder Aspiration in die Bronchen resp. Schluckpneumonie, mit allen Mitteln anzustreben. Kleine bewegliche Körper werden nach der Tracheotomie, besonders wenn man keine Canüle einlegt, sondern die Trachealränder an die Hautränder annäht, leichter ausgehustet. Sonst kommen endolaryngeale oder operative Entfernung durch Laryngofissur in Betracht.

IX. Misbildungen.

Männliche Kehlköpfe können in der Entwickelung zurückbleiben, so dass sie nach Grösse und Gestalt dem weiblichen ähneln; dies findet sich vorwiegend als Teilerscheinung allgemeinen Feminismus. Eine mangelhafte Vereinigung der Hälften in Analogie und Combination mit Gaumenspalte wurde in Gestalt longitudinaler Epiglottispaltung beobachtet. Auch angeborener Defect des Kehldeckels wurde gesehen.

Eine Art atavistischer Misbildung ist die analog den Brüllsäcken anthropoïder Affen vorkommende Ausbuchtung der Morgagni'schen Ventrikel, Laryngokele. Bei grösserer Entwickelung drängt der Sack die membrana hyothroïdea vor und wird, besonders bei Husten-

stössen, aussen am Halse sichtbar. Kleinere Ausbuchtungen sind häufiger.

Congenitale Membranbildung wurde zunächst innerhalb der Ventrikel, dieselben in 2 Fächer scheidend, beobachtet. Weiter kommt solche, häufiger, zwischen den Stimmbändern vor, in minimalster Form als Verbreiterung der Commissur.

Stärkere und ausgedehntere Membranbildungen, sogar von knorpeliger Härte, immer von der Commissur ausgehend, verursachen neben totaler Aphonie hochgradige Atmungsbehinderung, welche mehrfach zu radicaler Excision und nachfolgender Dehnungsbehandlung veranlasst hat.

Auch oberhalb der Stimmbänder, die glottis verdeckend, wurde solche Membranbildung beobachtet.

Die Behandlung ist die gleiche.

Auf das Vorkommen versprengten Schilddrüsengewebes endlich wurde schon oben (S. 77) hingewiesen.

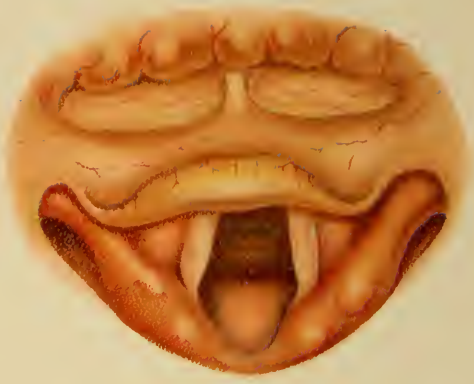

Fig. 1.

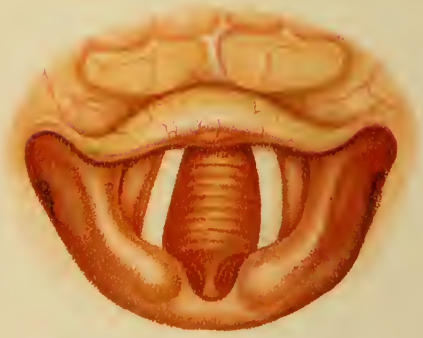

Fig. 2.

Lith. Anst. v. F. Reichhold, München.

Tafel I.

Fig. 1

zeigt das bei stark vorgeneigtem Kopfe (Killian'sche Stellung) aufgenommene Bild der Vorderfläche des Kehldeckels und der Kehlkopfhinterwand, an welcher man den unteren Ringknorpelrand sich von der weit sichtbaren trachea abheben sieht.

Fig. 2

ist das durch einen sehr grossen und weiten (weiblichen) Kehlkopf sichtbare Bild der Vorderwand der trachea mit der Bifurcation, wobei man noch ziemlich weit in die beiden Hauptbronchen hineinsehen kann.

Tafel II.

Fig. 1

stellt die Form eines kindlichen Kehldeckels, (Omegaform), dar. Oft ist die Annäherung der hinteren Seitenteile noch stärker, so dass der Kehlkopfeingang ganz verdeckt wird.

Fig. 2.

Der Hals eines 65jährigen Herrn ist enorm verdickt (Umfang $51^1/_2$ cm) durch eine struma.

Der Kehlkopf ist um etwa 3 cm von der Mittellinie nach links verschoben, der obere Schildknorpelrand steht rechts höher als links. — Starker stridor und Cyanose verraten eine Stenose. — Stimme normal.

Der Kehldeckel steht rechts etwas weiter rückwärts, ebenso die rechte Hinterwand. Das rechte Stimm- und Taschenband sind vollkommen unsichtbar, da die Commissur anstatt, wie sonst, unter der Mitte des petiolus, am rechten Kehldeckelwinkel liegt.

Bei der Phonation greift das linke Stimmband ausgiebig nach rechts hinüber, auch der Aryknorpel geht stark nach einwärts. Das sonderbare Bild beruht also nur auf einer mechanischen Schiefstellung des Kehlkopfes durch die struma.

Fig. 3.

Eine 46jährige Frau verspürt schon seit einem Jahre zunehmende Schlingbeschwerden, keine Schmerzen, nur ist das Hinabgleiten grösserer Bissen behindert.

Im Rachen ist keine besondere Abnormität.

Kehlkopf: Derselbe erscheint nicht wesentlich verändert, nur von der Hinterwand scheint sich eine breite rote Geschwulst zu erheben.

Bei der Phonation bewegt sich dieselbe nicht mit, im Gegenteil rückt die Hinterwand unter derselben hervor, so dass man jetzt bemerkt, dass die Geschwulst gar nicht von dort ausgeht.

Eine Palpation mit dem Finger ergibt auch, dass sie zwar unmittelbar über dem Kehlkopfeingange sitzt, aber mit demselben nicht zusammenhängt, sondern breit nach seitwärts sowie oben und unten in die Hinterwand des Rachens übergeht. Die Consistenz ist sehr hart, die Schleimhaut darüber kaum verschieblich.

Diese Geschwulst kann also nur mit den Wirbelkörpern zusammenhängen. Die Entstehung der Schlingbeschwerden durch dieselbe ist aber unwahrscheinlich, denn der Finger gleitet leicht, ohne Hindernis, neben ihr in die sinus piriformes. Auch ist die Betastung ganz unempfindlich. In der Tat handelt es sich nur um eine (ältere)

Lordose der Halswirbelsäule.

Die Schlingbeschwerden finden ihre Erklärung, als eine eingeführte Schlundsonde in der Nähe der Bifurcation auf ein solides Hindernis in der Speiseröhre stösst.

Fig.1.

Fig.2.

Fig.3.

Lith.Anst.v.F.Reichhold, München

Fig. 1.

Fig. 2.

Lith. Anst. v. F. Reichhold, München.

Tafel III.

Fig. 1

ist das Bild eines normalen Kehlkopfes, der nur einen etwas ungewöhnlichen Anblick dadurch bietet, dass bei der Respiration die Stimmbänder ganz besonders weit nach aussen unter die Taschenbänder treten, welch letztere hinten stark bogenförmig nach innen verlaufen.

Fig. 2.

Ein 27jähriger Mann hat eine rauhe tiefe Stimme, die ausserdem in auffallender Weise die Anstrengung bei der Phonation erkennen lässt. Es genüge kurz zu erwähnen, dass Anamnese und Untersuchung das kurze Bestehen von Tuberculose der Lungen und des Kehlkopfes (leichtes Infiltrat der Hinterwand, bleiche, schlaffe Stimmbänder) ergibt.

Bei der Phonation verschwinden plötzlich die Stimmbänder unter den in ganz ungewohnter Weise stark nach einwärts vorspringenden Taschenbändern, welche, am Rande leicht gerötet, geradezu eine obere glottis bilden und sogar durch den Luftstrom in deutliche grobe Schwingungen versetzt werden. So entsteht das Bild der sogen.

vicariirenden Taschenbandphonation.

(Taf. IV.)

Die Beweglichkeit beider Stimmbänder ist nur unerheblich vermindert. Obgleich die Untersuchung der Lunge nichts wesentlich abnormes ergibt, erlaubt der Anblick des chronischen, knötchenförmigen und diffusen Infiltrates an verschiedenen Stellen die Diagnose auf

Tuberculose lupöser Form

zu stellen.

Fig. 3.

Ein 17jähriges Mädchen wird wegen Klagen über Nasenbluten und Stirnschmerzen untersucht, als deren Ursache sich tiefgehende tertiär-luëtische Geschwüre des Naseninnern darstellen. Defecte im weichen Gaumen und an der uvula deuten auf bereits früher abgelaufene gleiche Processe. Die Stimme ist klangvoll, nur hat sie, durch diese Defecte, nasales Timbre.

Im Kehlkopf fällt sofort eine, sich über mehr als die Hälfte des Kehldeckel's erstreckende, Zerstörung auf. Von demselben existirt eigentlich nur noch die vordere, basale, Hälfte. Auch diese zeigt noch einen tiefen medialen Einschnitt und mehrere Einkerbungen auf der linken Seite. Die Reste sind blassgelbrot, der Rand leicht gewellt, die Oberfläche ziemlich gleichmässig flach gehöckert.

Die übrigen Partien erscheinen bleich, sonst intact. Dass diese Veränderungen nur

Residuen syphilitischer Geschwüre

sein können, ist im Zusammenhalte mit den übrigen Befunden klar.

Fig. 1.

Fig. 2.

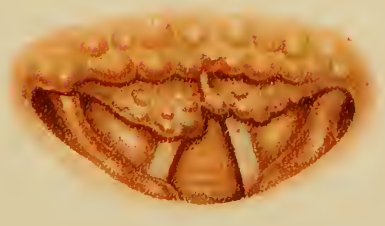

Fig. 3.

Lith. Anst. v. F. Reichhold, München.

Fig. 1.

Fig. 2.

Fig. 3.

Lith. Anst. v. F. Reichhold, München.

Tafel V.

Fig. 1.

Ein 45jähriger Mann leidet seit 1/2 Jahre an zunehmender Heiserkeit, letzter Zeit auch an leichten Atembeschwerden beim Stiegensteigen etc. Er führt selbst seine Krankheit auf eine Schanker-Infektion (vor 4 Jahren) zurück.

Die Stimme ist rauh, fast tonlos, der habitus kräftig und wohlgenährt, Lungen intact, Drüsen nur in der Leistengegend leicht geschwollen. In der Nase nichts abnormes: dagegen sind im Rachen streifenförmige Narben an der Hinterwand zu sehen und bestehen im Kehlkopfe hochgradige Veränderungen.

Die epiglottis ist im ganzen verdickt, ihre Ränder, besonders der vordere, sind uneben, teilweise grobknotig.

Die linke Hälfte ist tief gespalten, sodass sich ein höherer Lappen von dem tieferen Substanzrest isoliren lässt. In die hintere Partie derselben schneidet noch ein schmutziggelb verfärbter Defect ein.

An Stelle des linken Taschen- und Stimmbandes erstreckt sich eine dicke, wellige, derbe, düsterrote Leiste, das rechte Taschenband ist noch lebhafter gerötet und vorne wie hinten geschwollen, sodass es daselbst das, übrigens ebenfalls verdickte und gelbrot verfärbte Stimmband zudeckt. Von der Hinterwand erhebt sich rechts ein steiler, dicker, roter Zacken, links ein niedrigerer und zerklüfteter, auf dessen oberer Fläche, sowie dem Ueberzug des linken Aryknorpels sich eine strahlige weisse Narbe ausbreitet.

Ohne histologische Untersuchung exstirpirter Teile oder Beobachtung des weiteren Verlaufes ist hier die Entscheidung, ob

Syphilis oder Tuberculose

nicht zu treffen.

(Später stellte sich der rein luëtische Charakter heraus. Die Wucherungen hinten beruhten nur auf einer latenten perichondritis).

Fig. 2.

Wegen tertiärer Syphilis der Nase hatte ein 32jähriger Mann vor einem Jahre in Behandlung gestanden. Jetzt macht ihm der Hals seit einigen Monaten Beschwerden, auch ist er allmählich fast stimmlos geworden.

Im Rachen nichts besonderes.

(Taf. V.)

An Stelle des Kehldeckels sieht man ein ungestaltes Gewebsstück: eine breite, am freien Rande erheblich verdickte Platte überragt die rechte Kehlkopfseite mit unregelmässigen Contouren. Auf der oberen Fläche vertiefen sich innerhalb markirter Entzündungshöfe zwei je etwa linsengrosse Defecte mit steilen Rändern und schmutziggelb belegtem Grunde, deren median gelegener auch zur Defectbildung am freien Rande geführt hat. Diese ganze Partie ist durch einen tiefen sagittalen Spalt von zerrissenen Formen von einem kleineren, links gelegenen Wulst getrennt, der offenbar den Rest der linken Epiglottishälfte darstellt.

Das rechte Stimmband ist durch Schwellung des Taschenbandes scheinbar verschmälert, injicirt und uneben, das linke ganz unsichtbar unter dem sehr geschwollenen und geröteten Taschenbande. Nur ein dreieckiger, unter einem Defect von ähnlicher Beschaffenheit, wie die oben geschilderten, vorragender Sporn scheint noch dem Stimmbande anzugehören, vielleicht ein Rest des processus vocalis. Beide ligg. ary-epiglottica sind ebenfalls geschwollen und gerötet, das rechte glänzt in gelblichem Ton. Unter diesem letzteren springt eine rote stumpfe Pyramide von etwa Halblinsengrösse in das lumen vor.

Auch ohne die Anamnese würde der Anblick dieser scharf umschriebenen Geschwüre genügen, um

tertiäre infiltrative und destructive Syphilis

kenntlich zu machen.

Fig. 3.

Ein 40jähriger Mann, vor 17 Jahren syphilitisch angesteckt, hat seitdem Manifestationen dieser Krankheit an der Rückenhaut, den Schienenbeinen, der Nase und zuletzt vor 6 Jahren auch am Kehlkopf gehabt. Während die Affection des letzteren, soweit sie schmerzhaft war, durch Allgemeinbehandlung behoben wurde, tritt jetzt zunehmende Atemnot in den Vordergrund.

Der ganze Kehlkopf ist deformirt. Die epiglottis besteht aus einem dickeren rechtsseitigen und dünneren linken Wulste, sie hat annähernd Turbanform. Im übrigen ist sie glatt und rot. An Stelle der Taschenbänder sieht man dicke, lappige, blassrote Wulste, vom

linken Stimmband ist nur ein Eckchen sichtbar, vom rechten nichts, (auch nicht bei der Phonation.) Die ganze Hinterwand ist in ein dickes Hufeisen umgewandelt, von dessen vorderer Fläche sich zwei breite Hügel erheben, deren linker eine Einkerbung zeigt. Darunter springen von der Ringknorpelvorderfläche eine Reihe sich überschneidender kleinerer Wulste wie eine Hügelkette vor. Alles ist von anscheinend intacter Schleimhaut überzogen.

Die Stimme ist schwach und tief grunzend. (Taschenbandphonation).

Das ganze ist wohl erklärlich als Ueberrest gummöser Zerstörungen, immerhin fällt die starke Verdickung der Hinterwand auf.

Die Wucherung der Tumoren muss im Interesse der Atmung beschränkt werden: die mikr. Untersuchung exstirpirter Teile derselben zeigt nur harmlose Bindegewebe und Epithelwucherung. (s. Taf. XLI Fig. 1.)

Doch recidiviren dieselben und häufig treten auch Schmerzen beim Schlucken und Sprechen auf.

So geht es während mehrerer Jahre fort. Nicht sowohl das histologische Bild als vielmehr diese lange Dauer ohne wesentliche Veränderung des typus lassen maligne Neubildung ausschliessen. Um Manifestationen der luës kann es sich auch nicht handeln, da keine Reaction mehr auf Hg und Jk stattfindet, auch sonst nirgends Erscheinungen auftreten. So liegt es näher, die recidivirenden Wucherungen als Ausdruck der Reaction auf einen noch bestehenden entzündlichen Reiz zu betrachten, auf welchen auch die Verdickung der Hinterwand hindeutet.

Wir dürfen eine

schleichende secundäre (postsyphilitische) Perichondritis

mit Wahrscheinlichkeit annehmen, veranlasst durch noch nicht eliminirte Nekrosen.

Tafel VI.

Fig. 1.

Ein 47jähriger Herr hat früher wegen Syphilis der Mund-Kehlkopfhöhle in Behandlung gestanden und klagt jetzt wieder über Schluckschmerzen seit 5—6 Tagen. In den ersten Tagen bestand dabei Fieber.

Im Rachen nichts wesentliches. Dagegen ist im Kehlkopf zunächst der Deckel erheblich gerötet und zu Turbanform geschwellt, ebenso ist die regio ary-

tänoïdea stark geschwollen und gerötet, sodass der Einblick in das Innere unmöglich wird. Die Rötung ist besonders heftig um je einen kleinen, gelblich belegten seichten Defect auf der rechten vorderen Epiglottiskante und dem linken Aryknorpelüberzuge. Ferner findet sich in der linken vallecula eine kleine Gruppe kleinster weisslicher Belege, ebenfalls von einem lebhaften Injektionshofe umgeben.

Besonders diese gruppenförmige Anordnung im Verein mit dem acut fieberhaften Verlauf, dem heftigen brennenden Schmerz und der intensiven Reaction lassen die Affection als

Herpes

erkennen.

Die binnen wenigen Tagen unter blos localer Behandlung erfolgende Heilung dient zur Bestätigung.

Fig. 2.

Ein 27jähriger, kräftig gebauter Mann sucht Hilfe wegen Schluckbeschwerden: Seit 4 Wochen verursacht das Einnehmen von Flüssigkeiten Schmerzen, besonders auf der linken Seite des Halses. Auf weiteres Befragen wird auch reichlicher gelber Auswurf im Laufe des letzten Halbjahres zugestanden. Hustenreiz gering. Die Kräfte haben etwas nachgelassen, auch ist seit der gleichen Zeit etwas Abmagerung eingetreten. — Ein Bruder ist ebenfalls seit längerer Zeit halsleidend. Die Brustuntersuchung zeigt eine früher offenbar sehr kräftige, jetzt etwas schlechtere Musculatur und geringen Fettschwund. Ueber den Lungen h. o. beiderseits, ausgesprochener rechts, gedämpft—tympanitischer Schall. Daselbst reichliche feuchte, klingende grossblasige Rasselgeräusche und verschärftes bis bronchiales Atmen.

Die Stimme tönt laut, doch etwas rauh.

Laryngoskopie: Vom ganzen Kehlkopf ist nur der Deckel sichtbar. Dieser ist ganz enorm „turbanartig" verdickt, an der linken Seite zeigt seine hintere Fläche eine allmählich tiefer einschneidende, etwas graugrün verfärbte Einkerbung. Im übrigen ist die ganze Oberfläche weiss und hellrot gefleckt. Der ganze Kehlkopfeingang wird durch die Geschwulst verdeckt. —

Der Anblick dieser enormen Infiltration ohne Zeichen lebhafter Entzündung und mit der durch die Verfärbung gekennzeichneten Maceration des Epithel's entscheidet für

infiltrirende Tuberculose.

Die Untersuchung des sputum ergibt denn auch das Vorhandensein reichlicher Tuberkelbacillen.

Fig. 1.

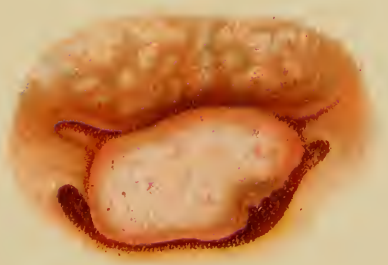

Fig. 2.

Lith. Anst. v. F. Reichhold. München.

Fig. 1.

Fig. 2.

Lith. Anst. v. F. Reichhold, München

Tafel VII.

Fig. 1.

Ein 31jähriges Mädchen ist seit 2 Tagen unter Fiebererscheinungen an Halsschmerzen und Heiserkeit erkrankt. Keine Atemnot. Der weiche Gaumen und beide Mandeln sind leicht gerötet, die linke leicht geschwellt und mit einigen Eiterpunkten besetzt. Der hintere rechte Gaumenbogen ist ebenfalls etwas verdickt.

Submaxillare Drüsen sind links fühlbar und empfindlich.

Laryngoskopie: Die ganze linke Hälfte des Kehldeckels sowie das lig. glosso-epiglotticum sin. sind in pralle, gelbgraue, glänzende Geschwülste umgewandelt. Das linke lig. aryepiglott. ist leicht verdickt. Die Stimmbänder sind dagegen weiss.

Die Beweglichkeit derselben ist allerdings sehr vermindert, indem bei der Phonation sowohl die Einwärtsbewegung als die Spannung nur unvollkommen bleibt.

Das Bild deutet sich leicht als

acutes entzündliches Oedem

ausgehend von tonsillarer Infection.

Fig. 2.

ist das Leichenbild des Kehlkopfes eines ausserordentlich fetten Mannes, der nach kurzem Unwohlsein asphyktisch starb. Der ganze Kehldeckel und die, die rechte Ringknorpelhälfte überziehende, Schleimhaut sind hochgradig wurstförmig geschwollen und gerötet. Hier spielte ein intensiverer Process wie im vorigen Bilde, eine

acute infectiöse Phlegmone,

wahrscheinlich erysipelatöser Natur.

Tafel VIII.

Fig. 1.

Mit der Anamnese eines acuten Katarrh's präsentirt sich uns ein Mann, mit schwacher und krächzender, hoher Stimme. Seine Affection dauert bereits 10 Tage.

Besonders gerötet ist hier wieder die Arytaenoïdgegend, doch auch die übrige Kehlkopfschleimhaut ist etwas stärker injicirt. Bei der Phonation bleibt der hintere Glottisteil in Dreieckform geöffnet, während der vordere sich krampfhaft fest geschlossen zeigt.

Es ist also eine
entzündliche Lähmung des m. arytaenoïdeus transv.

Fig. 2.

Ein 38jähriger Mann ist seit zwei Tagen heiser, nachdem er sich auf einem Ball erkältet hat. Starkes Kratzen beim Schlucken und Trockenheitsgefühl im Halse.

Der Rachen zeigt nur leichte Rötung an der uvula.

Die Rötung beschränkt sich mehr auf die Innenränder der Stimmbänder, ist dagegen recht intensiv zwischen den beiden Aryknorpeln. Beim Phonationsversuch entsteht überhaupt fast gar kein Laut, die Aryknorpel nähern sich nicht vollkommen, die glottis bildet eine Doppelellipse, deren Berührungspunkt an den Spitzen der beiden processus vocales liegt.

Es liegt also eine
entzündliche Lähmung der mm. thyreo-arytaenoïdei interni und des arytaenoïdeus transversus
vor.

Fig. 1.

Fig. 2.

Lith. Anst. v. F. Reichhold, München.

Fig. 1.

Fig. 2.

Lith. Anst. v. F. Reichhold, München.

Tafel IX.

Fig. 1.

Ein 25jähriges Mädchen mit ähnlicher Anamnese wie bei Fig. 2 auf Taf. VIII bietet ein etwas anderes Bild.

Schon die epiglottis ist ziemlich kräftig injicirt, ebenso zeigt sich die Schleimhaut über den Aryknorpeln gerötet, ganz besonders aber beide Stimmbänder. Beim Versuch der Phonation lassen dieselben einen ziemlich breiten elliptischen Spalt zwischen sich; die Stimme ist dabei rauh und fast aphonisch.

Es handelt sich um einen
acuten Kehlkopfkatarrh mit entzündlicher Parese der mm. thyreo-arytaenoïdei interni.

Fig. 2.

Bei einem, mit noch geringfügigem tuberculösem Infiltrat beider Lungenspitzen behafteten Manne fällt die starke Stimmstörung auf.

Am Kehldeckel, der sich durch besondere Blässe auszeichnet, sieht man links zwei kleine knötchenförmige Erhabenheiten den Contour des freien Randes unterbrechen.

Die Stimmritze klafft während der Phonation, weil die pars phonatoria des rechten Stimmbandes dabei eine elliptische Concavität des freien Randes aufweist. Das linke Stimmband wird zwar vollkommen gespannt, doch ist in seinem mittleren Drittel eine convex nach aussen begrenzte Röte sichtbar.

Dieser „einseitige Katarrh“ erscheint hier besonders ohne weiteres als suspect. Die Atonie des rechten Stimmbandspanners dürfte nicht allein auf musculärer Schwäche beruhen, wie sie in Frühstadien der Tuberculose vorkommt, sondern, da einseitig, auf tuberculösem Infiltrat des m. thyr.-arytän. internus. Die Natur der Kehldeckelknötchen ist ohnedies unzweifelhaft. Also sind
multiple Tuberkelinfiltrate im Frühstadium
zu diagnosticiren.

Tafel X.

Fig. 1.

Ein 65jähriger Herr ist in seinem Berufe sehr gestört durch. seit Jahren zeitweise sehr heftig sich einstellende Heiserkeit. Wiederum besteht solche seit 6 Wochen. Daneben quälen ihn heftige „Magenbeschwerden", die sich in morgendlichem Würgen und Erbrechen äussern, während der Appetit ganz ungestört ist. Getränke und Tabak werden schon seit Jahren sehr mässig genossen.

An den Brustorganen fällt nur geringes Emphysem mit Spuren von Bronchialkatarrh auf.

Der Rachen ist düster gerötet, die Schleimhaut überall etwas uneben, von erweiterten Venen durchzogen, auch der Zungengrund ist tief gefärbt und verdickt.

Im Nasenrachenraum etwas zäher Schleim. In der Nase fällt die Ablagerung eben solchen Secretes am Boden und septum vorne auf.

Die Vorderenden beider mittlerer Muscheln sind lappig verdickt.

Der Kehlkopf ist im ganzen dunkel gerötet. Von der Mitte der Hinterwand erhebt sich eine glatte Schleimhautfalte, ebensolche von den unteren Rändern des processus vocales. Auf den hinteren Stimmbandteilen sieht man auch noch einige unregelmässige schwarzrote Flecken, flach aufliegend und bei Hustenstössen nicht verschieblich.

Das Gesamtbild secundärer chronischer Laryngitis erhält also hier noch einen besonderen Charakter durch entzündliche Hyperplasieen und Hämorrhagien.

(Taf. X.)

Fig. 2.

Ein 17jähriges Mädchen leidet seit einem halben Jahre an Heiserkeit und Appetitlosigkeit. Ebenso lange schon muss sie jeden Morgen viel zähen gelben Schleim mühsam ausräuspern und ausschneuzen. Nach letzterem Akte ist sie oft ganz aphonisch. — Der Vater leidet an Kehlkopftuberculose. — Die Stimme ist sehr rauh, krächzend, schlägt oft in ein anderes Register über. Der Gesamthabitus ist schlaff, Gesichtsfarbe schmutzigbleich, die Schleimhäute des Mundes dagegen nicht erheblich verfärbt. Lungen- und Herzbefund negativ. Urin E-frei.

Die hintere Rachenwand und die Rachenkuppel sind mit zähen Eiterschleimmassen bedeckt, ebenso die Vorderenden beider mittlerer Muscheln. (Die nähere Untersuchung ergibt eine Herdeiterung des vorderen Nasenspaltes beiderseits.)

Kehlkopf: Im ganzen geringe Vascularisation. Beide Stimmbänder sind graugelb verfärbt, fleckig und uneben, wie aufgelockert, die Innenränder durchaus rauh, so dass bei der Phonation (Fig. 2a) kein fester Verschluss zu Stande kommt.

Die auf Grund dieser objectiven Befunde gestellte Diagnose auf

Secundäre Stimmbandmaceration durch herabfliessenden nasalen Eiter

findet ihre Bestätigung im Verlauf, als alle Erscheinungen nach Behandlung des nasalen Herdes verschwinden.

Fig. 1.

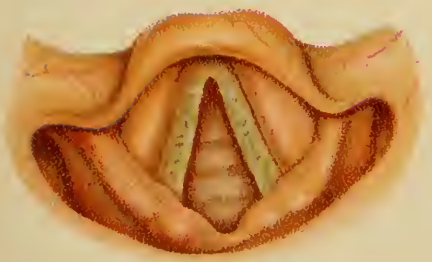

Fig. 2.

Fig. 3.

Lith. Anst. v. F. Reichhold, München.

Fig. 1.

Fig. 2.

Lith. Anst. v. F. Reichhold, München.

Tafel XI.

Fig. 1.

Zur Beseitigung seiner nun schon ein halbes Jahr andauernden Heiserkeit stellt sich ein 55jähriger Herr vor. Die Stimme ist tief, klanglos und rauh, mitunter ganz aphonisch. Der äussere habitus ist der eines wohlgenährten, für seine Jahre nicht zu corpulenten Mannes, etwas röter im Gesichte. Der nicht häufige Husten ist matt und klanglos, auch etwas schmerzhaft. Ausserdem wird hauptsächlich über Trockenheit im Halse, hie und da auch etwas Stechen geklagt. — Pat. hat viel geraucht, wenig getrunken. — Die Brustuntersuchung ergibt geringfügige Erweiterung der Lungengrenzen, sonst nichts wesentliches.

Der ganze Kehlkopf ist stark gerötet, ganz besonders aber beide Stimmbänder. Ausserdem lassen diese in der Gegend der Spitzen der processus vocales gelbe Verfärbung erkennen, welche circumscript abgegrenzt und nach Hustenstössen unverändert, sich über die obere Fläche und am inneren Rande entlang erstreckt.

Es sind also nicht bloss Secretbeläge, sondern Veränderungen des Epithels selbst, Erosionen. Da keine Gründe für eine andere Ursache als den offenbaren katarrhalischen Zustand sprechen, dürfen dieselben als

katarrhalische Erosivgeschwüre

wesentlich decubitalen Ursprungs (durch das Zusammenpressen der processus vocales), angesehen werden.

Fig. 2.

Ein 62jähriger, anscheinend gesunder Mann, hat seit 3 Wochen seine Stimme verloren, nachdem sie geraume Zeit heiser gewesen war. Er will nie krank gewesen sein. In Nase und Rachen nichts besonderes. Stimme aphonisch.

Beide Stimmbänder sind in der hinteren Hälfte anscheinend verschmälert, während die vorderen Teile in Gestalt schlaffer unebener Läppchen weit vorspringen. Diese Lappen sind mattweiss von Farbe, während der übrige sichtbare Teil der Stimmbänder, sowie die medialen Taschenbandränder heftig gerötet erscheinen. Die entzündliche Schwellung der letzteren täuscht auch die scheinbare Verschmälerung der tieferen Falten vor.

Diese acut entstandenen Veränderungen erlauben nur eine Deutung, es sind

syphilitische Papeln.

Weder das Alter des Pat. noch sein Leugnen darf dieser Diagnose Abtrag thun.

Tafel XII.

Fig. 1.

Ein vor 10 Wochen syphilitisch erkrankter junger Mann hat in letzter Zeit Mund- und Halsbeschwerden, ist auch heiser geworden, nachdem er sich vor 14 Tagen stark erkältet hatte.

Im Mund fallen sofort Plaques der Wangenschleimhaut auf. Der ganze Kehlkopf ist etwas injicirt. Beide Stimmbänder sind gerötet, das rechte mehr. Ueber dem proc. vocalis desselben springt ein weissgelber Höcker vor, mit scharfem rotem Hof sich gegen den etwas geschwollenen Grund absetzend, eine richtige

syphilitische Papel.

Fig. 2.

Ein 30jähriger Mann. schon seit Jahren an Lungentuberculose behandelt und seiner Angabe nach durch klimatische Curen bedeutend gebessert, wünscht auch von der ständigen Heiserkeit befreit zu werden.

Die Stimme ist rauh, doch laut tönend.

Auf den Lungen beiderseits nur Spitzendämpfung mit wenig Rasselgeräuschen neben umschriebenem Bronchialatmen.

Der Kehlkopf ist im ganzen eher blass. Die verdickte Hinterwand zeigt an der Vorderfläche mehrere Reihen übereinander verlaufender, flacher, wellenförmiger Erhabenheiten. Das linke Stimmband ist auf eine schmale Leiste reducirt, das rechte breiter, mit unebenem Rande, weist in der Mitte eine von hellroter schmaler Entzündungszone umgrenzte weissliche Prominenz auf; dahinter erheben sich noch zwei blassrote hanfkorngrosse Knötchen. Das rechte Taschenband scheint in letztere überzugehen, ist im übrigen auch wellenförmig verdickt.

Wir haben es also wahrscheinlich mit den Resten einer Destruction am linken Stimmband zu thun, deren vollendete Vernarbung durch den jetzigen Mangel jeder Wucherung oder Entzündung klar liegt. Auf der rechten Seite ist dagegen das Fortschreiten des Processes unverkennbar, während die Hinterwandverdickung, dem Bestehen der oberflächlichen Wucherungen zufolge, auf tieferen Veränderungen zu beruhen scheint. Das ganze Bild im Zusammenhalte mit der Anamnese, würde also eine

Vermischung destruirender und sich rückbildender tuberculöser Infiltrate

darstellen.

Fig. 1.

Fig. 2.

Lith. Anst. v. F. Reichhold, München.

Fig. 1.

Fig. 2.

Fig. 3.

Lith. Anst. v. F. Reichhold, München.

Tafel XIII.

Fig. 1.

Eine 28jährige Frau hat seit der vergangenen Woche über linksseitige Halsschmerzen, gegen das Ohr hin, zu klagen. Die Stimme war dabei vollständig tonlos, mitunter nur Flüstersprache möglich. Jetzt ist die Sprache krächzend, leise, fast aphonisch. Der wohlgenährten Frau sieht man nichts krankhaftes an. Sie will auch immer gesund gewesen sein.

Im Kehlkopf ist alles normal bis auf das linke Stimmband. Dieses ist fast doppelt so breit als das rechte, dabei gerundet und heftig injicirt.

Die Beweglichkeit ist, wenn auch etwas verringert, doch im wesentlichen erhalten.

Anscheinend sind dies rein katarrhalische Erscheinungen, aber einseitige Katarrhe gibt es nicht, solchen liegt immer ein tieferes Leiden zu Grunde, meist ein infectiöses. Auf ein solches weist hier auch unbedingt die kurze Dauer und diese wiederum lässt uns leichter die Entscheidung zu Gunsten syphilitischer Natur treffen, welcher auch die heftige Entzündung entspricht. Obgleich die Anamnese nichts sicheres ergibt, dürfen wir doch daran festhalten und fühlen uns durch diesen Mangel nur veranlasst, eher an die tertiäre Periode zu denken. Es ist also ein

gummöses Stimmbandinfiltrat.

Fig. 2.

Ein 16jähriges Mädchen ist seit 9 Jahren nach einer Erkrankung an Diphtherie heiser. Schlank und zart, auch etwas bleich, lässt doch die Lungen- und Herzuntersuchung bei ihr nichts abnormes erkennen; bisheriger Aufenthalt in einer Erziehungsanstalt erklärt wohl die leichte Anämie. Die Stimme ist fast aphonisch, phonatorische Luftverschwendung deutlich bemerkbar.

Im (schiefstehenden) Kehlkopf fällt sofort die Cadaverstellung des linken Stimmbandes auf. Dasselbe ist zugleich erheblich schmäler und etwas blasser als das rechte. Der Rand ist leicht concav ausgebogen.

Bei der Phonation bleibt es unbeweglich stehen, während das rechte herübertritt. Besonders auffällig ist dabei das stärkere Vorspringen des rechten processus vocalis. Auf der linken Seite erscheint auch die ganze Hinterwand oben etwas schmäler.

Das Bild der

Lähmung des linksseitigen n. recurrens mit secundärer Atrophie der gelähmten Muskeln

ist unverkennbar.

(Taf. XIII.)

Fig. 3.

Ein 47jähriger Herr, vor 21 Jahren syphilitisch inficirt, hat seitdem mehrere, immer durch Jodkali beseitigte depôts: an den Hoden, Oberarmmuskeln, in der Hohlhand, gehabt.

Vor 5 Monaten wurde er nach einer starken Erkältung plötzlich heiser und bekam gegen das rechte Ohr ausstrahlende Schmerzen. Unter Gebrauch von Jodkali und Einreibungen grauer Salbe am Halse verlor sich der Schmerz, die Heiserkeit blieb.

Jetzt bestehen in beiden Mundwinkeln weisse, erhabene, runzelige plaques, nicht abziehbar und bei Berührung nicht blutend. An der Innenseite des rechten Oberschenkel's über einer sichtbaren, als etwas verdickt fühlbaren Vene ein dunkelbraunroter, etwas abschilfender Streifen.

Im Kehlkopfe erscheint das rechte Stimmband nicht unbedeutend verschmälert, dadurch, dass das verdickte Taschenband überragt. Zugleich ist jenes am Rand und auf der Oberfläche uneben und graugelblich verfärbt, besonders in der hinteren Hälfte.

Die Bewegungen der Stimmbänder erfolgen gleichmässig und ausgiebig.

Nicht ohne weiteres ist die Natur des Leiden's erkennbar. Das Alter des Patienten, sowie die trotz antiluëtischer Kur noch bestehenden nicht unerheblichen Infiltraterscheinungen erwecken den Verdacht einer malignen Neubildung. Immerhin wird derselbe abgeschwächt, nachdem auch noch andere sicher syphilitische, resp. postsyphilitische Erscheinungen (Leukoplakie und Psoriasis) am Körper der Kur getrotzt haben. Da es vorkommt, dass gerade solche Dauerformen erst geraume Zeit nach Aussetzen der Kur noch heilen, kann nur der Verlauf entscheiden.

Nach 2 Monaten stellte sich denn auch das Bild des Kehlkopfes fast ganz normal dar. Es hatte sich um

Residuen syphilitischer Geschwüre

gehandelt.

Tafel XIV.

Fig. 1.

Ein 34jähriger Mann ist vor 4 Jahren an einem Schanker erkrankt, dessen Natur durch ein nachgefolgtes Exanthem unzweifelhaft erscheint. Vor 10 Monaten recidivirte letzteres und seitdem bestehen Halsbeschwerden, Heiserkeit bis zu zeitweiliger Aphonie.

Die Stimme ist sehr rauh.

Der Rachen ist diffus und stark gerötet.

Der Kehlkopf ist ebenso im ganzen injicirt. Die Taschenbänder sind geschwollen, sodass die Stimmbänder verschmälert erscheinen. Letztere sind ebenfalls diffus gerötet, an ihren Innenrändern sitzen im vorderen Drittel lappige glatte Prominenzen.

Diese treten bei der Phonation noch stärker hervor. Da die syphilitische Natur des Leiden's unzweifelhaft erscheinen muss, fragt es sich nur, in welche pathologische Kategorie dies Bild hineinpasst. Es sind offenbar nicht bloss Schwellungen, sondern wahre Hyperplasien. Von gewöhnlichen Kondylomen unterscheidet sie die ganz glatte Oberfläche ohne Epithelveränderungen. Wenn wir daran denken, dass solche entzündliche Neubildungen, wenn auch gewöhnlich an anderer Stelle, auf dem Boden chronisch katarrhalischer Reizung entstehen können, so werden wir auch diese Gebilde am besten als

Bindegewebshyperplasieen durch protahirten syphilitischen Katarrh,

also als postsyphilitisch ansprechen.

Fig. 2.

Eine 32jährige Dame erscheint mit fast tonloser, schwacher, sehr heiserer Stimme.

Diese Heiserkeit besteht seit einem halben Jahre, angeblich seit einer Bepinselung des Kehlkopfes, während vorher noch zeitweise die Stimme besser war. Seit mehreren Jahren schon muss sie oft und ohne Anlass husten, ohne etwas auswerfen zu können.

Die Pat. ist augenscheinlich von blühender Gesundheit. Im Rachen zeigen sich granula der Hinterwand und Verdickungen der Seitenstränge. Sondenberührung daselbst löst sofort den Krampfhusten aus.

Kehlkopf: das linke Stimmband ist glatt, in den vorderen $^2/_3$ des Innenrandes leicht ausgeschweift, etwas gerötet. Das rechte ist blassgelb, auf der ganzen Oberfläche leicht granuliert, an der Grenze des vorderen

und mittleren Drittels erhebt sich vom freien Rande ein flacher rundlicher Doppelhöcker von Hirsekorngrösse.

Bei der Phonation hindert dieser Höcker die Aneinanderpressung der Stimmbänder, sodass auch hinten eine Lücke klafft. Man verspürt während der Phonation den ausstreichenden Luftstrom an der vorgehaltenen Hand, (phonatorische Luftverschwendung.) Die Diagnose lautet auf

gutartige Neubildung des Stimmbandes.

Das mikroskopische Bild nach der Exstirpation entspricht dieser Annahme.

Fig. 3.

Ein 59jähriger Mann ist seit 2—3 Jahren heiser, hat jedoch nie Schmerzen noch Atmungsbeschwerden gehabt. Die Stimme ist heiser, schlägt leicht in Fistelton über.

Der Kehlkopf ist bleich. Auf der linken Seite ragt über und unter dem Stimmbande, von welchem nur eine schmale Leiste sichtbar bleibt, je ein blassgrauroter, kleinhöckeriger, ziemlich gleichmässig dicker Wulst vor.

Bei der Phonation bleibt das linke Stimmband unbeweglich in Cadaverstellung stehen.

Die Mitte der linken Schildknorpelplatte rührt sich etwas uneben an. Drüsen sind nicht zu fühlen.

Lungen- und Herzbefund bieten ausser Altersveränderungen nichts wesentlich abnormes.

Infection wird geleugnet.

Das Alter des Patienten, das Aussehen der Geschwulst, die eine gesunde Partie beiderseitig umwuchert, endlich das durch die Fixation des Stimmbandes bewiesene Infiltrat tiefer Partien um das Gelenk herum, sowie das unzweifelhafte Ergriffensein des Schildknorpel's selbst einerseits — andererseits das Fehlen aller auf eine syphilitische oder tuberculöse Infection hindeutenden Momente erlauben uns die Geschwulst als maligne, höchstwahrscheinlich als

Carcinom

zu bezeichnen. Probeexcision resp. Operation wurde verweigert.

Fig. 1.

Fig. 2.

Fig. 3.

Lith. Anst. v. F. Reichhold, München.

Fig. 1.

Fig. 2.

Lith. Anst. v. F. Reichhold, München.

Tafel XV.

Fig. 1.

Schweratmigkeit und asthmatische Anfälle veranlassen einen 56jährigen Mann, sich untersuchen zu lassen. Während ziemlich ausgebildetes Emphysem mit chronischem Bronchialkatarrh als zureichende Ursache dieser Beschwerden erkannt wird, erscheint die Stimme des Patienten doch zu rauh und misstönend, als dass die Störung allein auf die dabei selbstverständliche chronische Hyperämie der oberen Luftwege zurückzuführen wäre.

Die Laryngoskopie ergibt als Grund eine stecknadelkopfgrosse, rundliche, glänzend weisse Geschwulst am freien Rand des rechten Stimmbandes an der Grenze des vorderen und mittleren Drittel's. Das Stimmband selbst ist daneben leicht gerötet und im ganzen etwas breiter als das linke.

Die Bewegungen sind intact, die Stimmstörung erfolgt durch Einklemmen des kleinen Tumor's in die Stimmritze. Das sonderbare Aussehen desselben sowie das Alter des Patienten, auch die nicht lange ($^1/_2$ Jahr zurückdatirende) Dauer der Heiserkeit lassen den Verdacht auf Malignität auftauchen. Die vorgenommene Probeexstirpation, bis ins scheinbar gesunde reichend, ergibt einen beruhigenden Befund wie er sich in Taf. XXXIII Fig. 3 darstellt, eine

harte Warze.

Immerhin ist aber Beobachtung des weiteren Verlaufes unumgänglich nötig.

Fig. 2.

Ein kräftiger 32jähriger Mann bemerkt seit wenigstens einem Jahre schon Alteration der Stimme. Jetzt ist dieselbe tief, rauh, oft fast klanglos, vibrirend.

In dem sonst normalen Kehlkopfe stehen sich an der Grenze des mittleren und vorderen Drittels beider Stimmbänder zwei ganz gleiche, halblinsengrosse graugelb glänzende Vorragungen des freien Randes gegenüber, welche beiderseits sich noch auf die obere Fläche fortsetzen. Der übrige Teil der Stimmbänder ist leicht gerötet.

Bei der Phonation klafft natürlich der hintere Stimmenritzenteil, da die vollkommene Annäherung durch die zwischengepressten Geschwülste behindert wird.

Bei dem vollkommenen Mangel anderer Krankheitserscheinungen und in Anbetracht der Beiderseitigkeit der Tumoren sind dieselben als harmlose Bindegewebsneubildungen anzusprechen, als

ödematöse Fibrome.

Die mikr. Untersuchung zeigte später, dass das Oedem bis zur völligen Cystenbildung geführt hatte. (Taf. XXXIX, Fig. 1.)

Tafel XVI.

Fig. 1.

Ein 24jähriger Mann ist heiser bis zur Stimmlosigkeit, muss viel und mühsam husten, bis es ihm jeweilig gelingt, kleine, oft eingetrocknete, Secretmengen auszuwerfen.

Die Rachenschleimhäute sind düsterrot und verdickt.

Hinter dem Gaumensegel sieht man etwas graugelbes schleimiges Secret. Im Nasenrachen desgleichen. Der fornix ist von der vergrösserten Rachenmandel ausgefüllt. In der Nase lagert am Boden ähnliches dickes Secret, die hinteren Enden beider unteren Muscheln sind verdickt.

Das Innere des Kehlkopfes ist düster gerötet, am auffallendsten die Stimmbänder. Beide erscheinen auch rundlich verdickt, mehr noch das linke. Zugleich lässt dieses eine scheinbare Verdoppelung des processus vocalis erkennen, indem sich die Schleimhaut über denselben in einer hohen, etwas zurücktretenden Falte erhebt, so die typische Erscheinung der

p a c h y d e r m i s c h e n W u l s t u n g

darbietend.

Die Entzündung, welche dieselbe producirte, ist offenbar s e c u n d ä r durch die Nasen-Racheneiterung veranlasst.

Fig. 2.

Eine 36jährige Frau ist seit 6 Wochen stimmlos. Auf näheres Befragen erst gibt sie zu, vordem schon länger heiser gewesen zu sein. Auswurf nicht vorhanden, dagegen viel Reizhusten, auch Schmerzen im rechten Ohr beim Schlucken. Die Mutter ist an einem Halsleiden gestorben, eine Schwester war in der Jugend „scrophulös“. Die Patientin selbst hat vor 2 Jahren eine Rippenfellentzündung durchgemacht.

(Taf. XVI.)

Der habitus ist etwas schmächtig, doch nicht besonders mager. Die Untersuchung des thorax ergibt eine deutliche Abschwächung des Schalles über dem rechten Unterlappen, sowie geringen Tieferstand der rechten Spitze. Hier ist auch leises in- und exspiratorisches Reiben zu hören, welches auf Husten nicht verschwindet, während die Atmung über der unteren Dämpfungszone abgeschwächt, aber vesiculär erscheint.

Kehlkopf: der Deckel sowie der Eingang erscheinen etwas tiefer gefärbt, als normal. Das linke Taschenband ist leicht uneben geschwellt und gerötet. Das gleichseitige Stimmband ist ähnlich verändert, doch sind die Unebenheiten bis zur ausgesprochenen Knötchenbildung gediehen. Das rechte Stimmband ist scheinbar in zwei Teile gespalten durch einen längs verlaufenden, mit missfarbenem Grunde versehenen Defect, hauptsächlich der oberen Fläche. Die Ränder desselben sind ebenfalls knötchenförmig verdickt.

Dieses Geschwür, dessen Entstehung zwanglos auf decubitale Erweichung eines vordem bestandenen Infiltrates zurückgeführt werden kann, im Verein mit der Knötchenform des letzteren, ist sehr charakteristisch für

infiltrative und ulceröse Tuberculose.

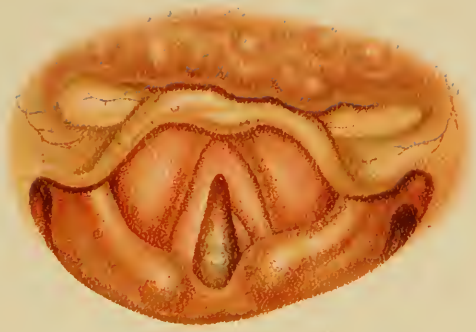

Fig. 1.

Fig. 2.

Lith. Anst. v. F. Reichhold, München.

Fig. 1.

Fig. 2.

Lith. Anst. v. F. Reichhold, München

Tafel XVII.

Fig. 1.

Ein 45jähriger Mann hat in den letzten Monaten zunehmende Atembeschwerden gehabt, die Stimme wurde schon früher rauh. Magerer, jedoch kräftiger Mann mit leichter Cyanose an der Nase, Ohren, Kinn und Fingern. Nach lebhafter Bewegung hörbarer inspiratorischer stridor. Rauhe, brummende Stimme. Auf den Lungen nirgends Dämpfung, Emphysem mit etwas trockenem Katarrh. Arteriosklerose, Herz etwas vergrössert. Sichtbare Schleimhäute bleich, kaum etwas livid.

Ebenso im Kehlkopf. Auffällig ist zunächst die grosse Enge der Stimmritze. Beide Stimmbänder stehen nahezu in der Mittellinie. Unter dem linken springt entlang dem processus vocalis eine bleiche Leiste vor. Dahinter erhebt sich von der Hinterwand eine blasse, etwas glänzende, breite Prominenz. (Bei der Phonation tritt das rechte Stimmband zum linken, ganz unbeweglichen, hinüber. Gleicherweise verhalten sich die Aryknorpel. Die Palpation des Kehlkopfes ergibt nichts besonderes.)

Die abnorme Fixation beider Stimmbänder (denn nur um diese, nicht um Lähmung kann es sich handeln, wie die noch erhaltene Beweglichkeit des rechten und die Stellung des linken zeigt) ist nur auf entzündliches oder Geschwulst-Infiltrat, resp. Zerstörung der Articulationsflächen zurückzuführen. Eine Beteiligung der Aryknorpel ist nicht wahrscheinlich, da über denselben jede Schwellung fehlt. Somit ist eine Erkrankung des Ringknorpel's, vorzugsweise der linken Seite, anzunehmen. Der Anblick der oberflächlichen Leisten entspricht nicht neoplasmatischer Bildung, sondern mehr einem schleichenden Entzündungsprocess.

Die hiernach bleibende Wahl zwischen Tuberculose und Syphilis fällt eher auf erstere, da die continuirliche Entwickelung auf einen noch floriden Process deutet, der bei syphilitischem Ursprunge wohl lebhaftere Entzündungs- und Zerfallserscheinungen gezeitigt hätte. Wir dürfen also, in Erwartung des weiteren Verlaufes, eine

Perichondritis cricoïdea tuberculosa

annehmen.

Fig. 2.

Ein 38jähriges Fräulein kann schon seit 2 Jahren beim Treppensteigen nicht mehr gut atmen, seit kürzerer Zeit ist die Kurzatmigkeit bis zu hohem Grade gestiegen.

(Taf. XVII.)

Vor 5 Jahren hat sie einen Typhus überstanden, nach welchem die Stimme lange Zeit schlecht war.

Bei der Inspiration ertönt lauter stridor, bei der Exspiration etwas sanfteres Hauchgeräusch. Das Gesicht ist etwas gedunsen, nicht cyanotisch, doch bleich. Die Stimme ist laut und rein, nur mitunter etwas heiser. Der Kehlkopf bewegt sich inspiratorisch auf und ab, der Kopf zeigt normale Haltung.

Der Zungengrund ist von erweiterten bläulichroten Gefässen durchzogen, die Schleimhaut des Kehlkopfes im ganzen blass. Die Stimmbänder stehen, leicht injicirt, in Cadaverstellung; unter denselben springen beiderseits zwei ebenso breite, blassrote Leisten vor, die im hintersten Glottisteil sich etwas nach aussen zurückbiegen. Ihr Rand ist leicht und uneben, die Oberfläche glatt. Sie setzen sich ziemlich continuirlich auf die vordere Ringknorpelfläche fort.

Bei der Phonation findet vollkommene Juxtaposition statt, während die subchordalen Leisten unbeweglich stehen bleiben.

Die Lungen zeigen nur etwas Volumsvermehrung; Herz etc. intact. Nirgends Drüsenschwellungen, in der Anamnese nichts verdächtiges. Die Neubildung kann entweder maligner Natur oder durch chronische plastische Entzündung bedingt sein. Die Doppelseitigkeit schliesst ersteres nicht aus, während die freie Beweglichkeit der Stimmbänder, wenigstens nach innen, dagegen spricht. Die weitere Beobachtung zeigte kein Wachstum. Es war eine

Stenose durch chronische Perichondritis cricoïdea nach Typhus.

Tafel XVIII.

Fig. 1.

Ein kräftiger 28jähriger Mann ist seit über einem halben Jahre heiser. Sonst keine Beschwerden. Syphilis negirt. Die Brustorgaue sind gesund.

Der ganze Kehlkopf bietet das Bild chronischer Entzündung. Besonders sind die Stimmbänder verdickt und düster gerötet. Die Mitte des linken wird durch einen in das Taschenband übergehenden glatten dunkelroten, spindelförmigen Tumor verdeckt. Derselbe scheint dem Stimmband direct, wie ein Dämpfer, aufzuliegen.

Mit der Sonde gelingt es, die kleine Geschwulst seitlich zurückzuschieben, so dass sie fast ganz unter dem Taschenbande im Morgagni'schen Ventrikel verschwindet. — Alle Umstände verraten ihren entzündlichen Ursprung. Es ist die erschlaffte und hypertrophische Schleimhaut der unteren Taschenbandfläche. welche prolabirt ist und das Bild des

Prolapses des ventriculus Morgagni

darbietet.

Fig. 2.

Eine 54jährige Frau ist seit 8 Jahren heiser, oft stimmlos. Sonst keine Beschwerden.

Die Stimme ist rauh, leise, ins Falsett überschlagend, nur mit Anstrengung zu produciren.

In dem recht geräumigen Kehlkopfe ragt aus der rechten Morgagni'schen Tasche eine kräftig rote halbelliptisch geformte glatte Geschwulst hervor, deren Oberfläche Gefässverzweigungen aufweist. Der grösste Teil des Stimmbandes ist davon verdeckt.

Bei der Phonation stemmt sich dieselbe gegen das linke Taschenband. Die Sondirung ergibt breite Basirung auf der oberen Stimmbandfläche.

Gegen die Harmlosigkeit der Neubildung erwecken weder das Aussehen noch der Sitz derselben, noch auch die äusseren Umstände irgend welches Bedenken. Es ist ein

weiches Fibrom,

wie auch die nachfolgende mikroskopische Untersuchung bestätigt.

Fig. 3.

Ein 38jähriger Herr, schon früher an syphilitischen Ulcerationen im Rachen behandelt, hat seit einigen Wochen über Heiserkeit und Trockenheit im Hals zu klagen.

(Taf. XVIII.)

Die epiglottis ist leicht gerötet, sehr heftig dagegen das rechte Stimmband, dessen Oberfläche ausserdem gelbliche fleckige Verfärbungen zeigt. Sein vorderster Teil, sowie besonders die vordere Taschenbandhälfte werden von einer scheinbar an der hinteren Kehldeckelfläche wurzelnden, halbovalen, dunkelroten, glatten Geschwulst überragt.

Obgleich diese einer harmlosen Neubildung sehr ähnlich sieht, verrät doch die einseitige, mit Epithelzerstörung verbundene Stimmbandentzündung, dass hier ein complicirterer, zunächst infiltrirender, dann destructiver Vorgang sich abspielt, dessen Deutung als

tertiär-syphilitische depôts

die Anamnese noch erleichtert.

Fig. 1.

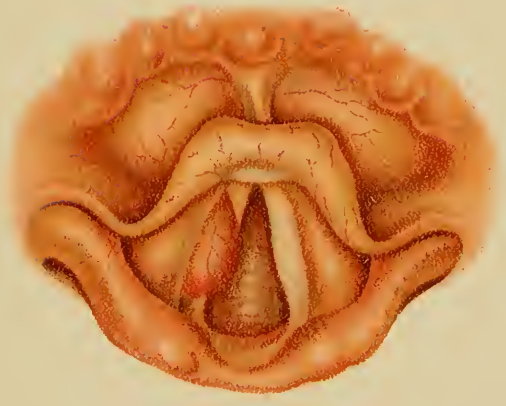

Fig. 2.

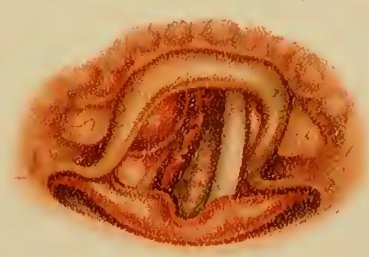

Fig. 3.

Lith. Anst. v. F. Reichhold, München.

Fig. 1.

Fig. 2.

Fig. 3.

Lith. Anst. v. F. Reichhold, München.

Tafel XIX.

Fig. 1.

Ein 30jähriger Herr empfindet seit 8 Tagen beim Schlucken und nach dem Aufwachen stechende Schmerzen in der rechten Halsseite. Kein Husten, kein Fieber. Die Beschwerden bestehen seit einer Ballnacht, in welcher Patient sich nach dem Tanze erkältet hat. Auch erinnert er sich, einen harten Bonbon auf einmal verschluckt zu haben.

Die Gegend des rechten Cricoarytaenoïdalgelenkes ist von aussen druckempfindlich. Im Rachen keine Rötung noch Schwellung.

Kehlkopf: über dem hinteren Ende des rechten Stimmbandes erhebt sich von der Gegend der Vorderfläche des rechten Wrisberg'schen Knorpels eine breite rote Prominenz mit einer gelb verfärbten Kuppe.

Sondirung lässt keine abnorme Resistenz noch sonst etwas für einen Fremdkörper sprechendes erkennen. Die Beweglichkeit des rechten Stimmbandes, sowie die Stimme sind intact. Nach acht Tagen waren ohne weitere Behandlung als ruhiges Verhalten, alle Erscheinungen verschwunden. Es kann also nur auf eine

circumscripte abscedirende Entzündung

unbekannten Ursprung's, wahrscheinlich traumatischer Natur, erkannt werden.

Fig. 2.

Ein 27jähriger, kräftig gebauter Herr, leidet seit 8 Tagen an Anfällen von Krampfhusten, bei denen nichts oder höchstens eine Spur grauen Schleim's ausgeworfen wird.

In Nase und Rachen, sowie auf der Lunge nichts besonderes.

Der Kehlkopf ist im ganzen leicht gerötet. Auffällig ist die besondere Röte der Hinterwand, von welcher sich zwei noch lebhafter gerötete flache Zacken erheben.

Da der Pat. vor nicht langer Zeit untersucht wurde, ohne dass etwas derart sichtbar gewesen wäre, wird die Vermutung, dass diese Gebilde acut entstanden seien, zur Gewissheit. Für die

Laryngitis interarytaenoïdea acuta

ist auch der Krampfhusten charakteristisch.

Fig. 3.

Ein mageres, bleiches Mädchen von 23 Jahren bemerkt im

letzten Vierteljahre einen Verfall ihrer Stimme, hat auch an ihren Kräften stark eingebüsst und schwitzt sehr leicht. Die Mutter ist an einer Lungenkrankheit gestorben. Wenig Husten, ohne Auswurf.

Conjunctiva, Mund und Rachen sind sehr bleich. Thorax schmal mit geringer Atemexcursion, ohne Dämpfung noch besonderen Auscultationsbefund, nur sehr leise Atmung. Die Herzdämpfung ist etwas kleiner, als gewöhnlich, Puls 85, schwach.

In der Nase und im oberen Rachen nichts wesentlich abnormes.

Der Kehlkopf, im allgemeinen ziemlich blass, zeigt an der Hinterwand eine leichte spitze Zackenbildung und links vom petiolus der epiglottis eine leicht gerötete Verdickung.

Die Phonation bringt nur bei grosser Anstrengung einen annähernden Stimmenritzenverschluss zu Wege.

Diese Atonie der Musculatur verrät uns, dass die Kehldeckelentzündung, sowie die Zackenbildung der Hinterwand nicht blosser Schleimhautreizung aus äusseren Ursachen, sondern dem ersten Stadium tuberculöser Infiltration entsprechen. Die Nichterweislichkeit einer Lungenerkrankung beeinträchtigt nicht den positiven Wert dieser Befunde, welcher noch durch den allgemeinen Körperverfall unterstützt wird.

Tafel XX.

Fig. 1 und 2.

Die Pat. (der vorigen Geschichte) starb bald darnach an Lungenblutung.

Fig. 1: Der von vorn eröffnete Kehlkopf zeigt in der Mitte der Hinterwand nur einen kaum linsengrossen Defect mit wallartigen, leicht knotigen Rändern, in der Tiefe graugrün verfärbt. (Die Ränder erscheinen in der Leiche flacher, als im Leben.) Nach der Seite geführte Schnitte enthüllen einen weitaus grösseren, ungeahnten Umfang der Zerstörungen:

Fig. 2: Die Schleimhaut ist bis über den Bereich der Aryknorpel hinaus breit unterminirt. Der Grund dieses Geschwüres erscheint missfarben, graugrünlich, mit wenigem dünneitrigem Secret belegt.

Bei der Palpation und Sondierung zeigt sich derselbe hart und rauh, der Knorpel ist also blosgelegt und angefressen, dabei in Knochen umgewandelt. Es ist der gewöhnliche Vorgang bei Tuberculose:

ossificirende und rareficirende Perichondritis und Chondritis.

Fig. 1.

Fig. 2.

Lith. Anst. v. F. Reichhold, München.

Fig. 1.

Fig. 2.

Fig. 3.

Lith. Anst. v. F. Reichhold, München.

Tafel XXI.

Fig. 1.

Ein 35jähriger Mann hustet seit einem Vierteljahr viel, in den letzten zwei Wochen haben sich spontane und Schluckschmerzen hinzugesellt. Kein Auswurf.

Bleiche Gesichtsfarbe und schlechte Ernährung fallen auf. In dem flachen thorax findet sich Tieferstand der rechten Lungenspitze und Dämpfung daselbst mit verschärftem verlängertem exspirium.

Herz klein, von wenig starker Action. Auf der Brust mehrere strahlige Narben. Von der Mitte der Hinterwand erhebt sich ein breitbasirter, spitz zulaufender, etwas unebener Kegel.

An der Rückseite des Kehldeckel's über dem petiolus ist die Schleimhaut heftig gerötet, mitten innerhalb dieser Zone sitzt ein gelbgrau verfärbter Defect mit glatten, steilen Rändern.

So sehr die Beschaffenheit des ganzen Körpers und der Lungen im Einklange mit der Hinterwanderkrankung steht, welche den typischen Anblick tuberculöser Hyperplasie bietet, so wenig stimmt dazu das offenbar sehr acut verlaufende Geschwür ohne Infiltrat der Umgebung.

Eingehendere Anamnese ergibt denn auch, dass der Pat. vor einem Jahre inficirt war, Ausschlag und Hautgeschwüre auf der Brust gehabt hat, so dass der aus dem Anblick schon gehegte Verdacht syphilitischer Natur Bestätigung gewinnt. Dies darf uns aber nicht an unserer wohlbegründeten Meinung über das Hinterwandinfiltrat irre machen. Zwei Processe,

T u b e r c u l o s e u n d f l o r i d e t e r t i ä r e S y p h i l i s

spielen hier zusammen, (wie auch der weitere Verlauf bestätigt).

Fig. 2.

Eine 25jährige Frau sucht wegen totaler Stimmlosigkeit Hilfe. Im übrigen will sie nicht krank sein, denn „ein bischen Husten“ erscheint ihr unwesentlich. Nähere Nachfrage ergibt, dass dieses bischen Husten erhebliche Mengen von gelbem Schleim herausbefördert. Der Vater ist an „Lungenentzündung“ gestorben. Wie lange er krank war? „Blos $1^1/_2$ Jahre.“ Der Mann ist gesund, zwei Kinder immer kränklich.

Die Pat. ist starkknochig, doch entschieden abgemagert. Atmung oberflächlich. Die rechte Seite bleibt beim inspirium zurück. Der Schall über beiden Spitzen etwas verkürzt, mehr rechts. Ueber dem rechten U.-L. hinten, etwas nach einwärts von der Scapularlinie eine Zone hohen tympanitischen Schalles.

Daselbst klingende, grossblasige Rasselgeräusche und bronchiales exspirium. Ueber den Spitzen scharfes inspirium. saccardirtes exspirium. — Der Rachen ist sehr bleich. das Zahnfleisch weit zurückgezogen.

Kehlkopf: die Vorderfläche des rechten Aryknorpel's ist in zwei blasse kleine Höcker umgewandelt. Unter denselben ragt eine kleinhöckerige, dicke, etwa linsengrosse, mit einem spitzen Ausläufer versehene Geschwulst frei in das lumen. Beide Stimmbänder sind rundlich verdickt und zeigen Defecte fast der ganzen inneren Hälfte der oberen Fläche. Der Grund dieser Defecte ist graugrün verfärbt, die Begrenzung unregelmässig höckrig, die Geschwürsbildung setzt sich augenscheinlich noch in die Tiefe unter die stehengebliebenen Reste fort, da man unter diesen einen Schatten bemerkt. Der Rand ist leicht gerötet.

Die Vereinigung von Geschwulst- und Geschwürsbildung an verschiedenen Stellen, das Aussehen der Veränderungen und endlich die unzweifelhafte Lungenerkrankung gestatten die Diagnose auf

Tuberculosis hyperplastica et ulcerosa

zu stellen.

Fig. 3.

Seiner „Heiserkeit" wegen lässt sich ein 48jähriger Mann untersuchen. Er hat zugleich viel Husten und ist etwas von Kräften gekommen, neigt auch zu Schweissen.

Der habitus ist schlaff, das Gesicht leicht gedunsen und etwas cyanotisch, die Haut am Körper schlapp, Muskeln desgleichen. Der thorax ist etwas von vorn nach hinten erweitert, hebt sich in den oberen Partien bei der Inspiration etwas stärker, doch immerhin sehr wenig. Percussion ergibt auf der regio suprascapularis, welche von starken Muskeln bedeckt ist, etwas abgekürzten, sonst überall eher etwas helleren Schall. Die Lungengrenzen sind schlecht verschieblich, überragen das Herz erheblich. Die Atmung ist durchweg exspiratorisch verlängert, über den Oberlappen unbestimmt, sonst überall verschärft, mit einigen trockenen Rasselgeräuschen, besonders interscapular. Temperaturmessungen äusserer Verhältnisse halber nicht möglich. Auswurf ist nicht zu gewinnen.

Im Kehlkopf, der im allgemeinen etwas tiefer gefärbt erscheint, ragt von der Mitte der Hinterwand eine ungefähr halbbohnengrosse dicke rundliche Geschwulst mit breiter basis in das lumen. Die Oberfläche ist kleinhöckerig und blaurot.

Bei dem Phonationsversuch klemmt sich die Geschwulst zwischen den Stimmbändern ein, so dass dieselben nur spärlich zum Contact kommen.

Die Stimme ist entsprechend klanglos, hie und da nur ein rauher schwacher Ton vernehmbar. Der Sitz und das Aussehen der Neubildung lassen an einen

tuberculösen Tumor?

denken: auch die diffuse Lungenerkrankung ist verdächtig, wenn auch eher durch chronischen Bronchialkatarrh erklärlich.

Licht bringt erst die histologische Untersuchung des mit der Glühschlinge entfernten an der Basis sehr harten Tumors, der jedoch nach der Entfernung sehr zusammenschrumpft und auf der Schnittfläche braunrot gesprenkelt erscheint. Es ist ein

Angiom.

eine seltene und darum um so mehr zu Täuschungen veranlassende Geschwulst.

Tafel XXII.

Fig. 1.

Eine mit Zeichen vorgeschrittener Lungentuberculose behaftete 47jährige Frau ist auch kurzatmiger, als hieraus allein erklärlich wäre, und total stimmlos. Kein Schluckschmerz, doch häufiges Fehlschlucken.

Der Kehlkopf ist im ganzen ziemlich bleich, gelbgrau. Vom freien Rande des rechten Stimmbandes springt eine braungelbe, höckerige, ziemlich flache und anscheinend derbe Geschwulst hervor, nur undeutlich vom gesunden abgegrenzt. Ein ähnlicher, doch viel grösserer tumor erhebt sich in Gestalt einer plumpen Pyramide zwischen den beiden Aryknorpeln. Die Hinterwand ist ziemlich gleichmässig verdickt, links etwas unregelmässig contourirt.

Beim Phonationsversuch bewegt sich alles nur langsam, gleichsam starr, so die Derbheit des Infiltrates anzeigend. Dass es sich hier nur um

Tuberkeltumoren und Tuberkelinfiltrat

handeln könne, zeigt, ausser dem Lungenbefunde, dem erfahrenen Blick ohne weiteres das Aussehen der Veränderungen.

Fig. 2.

Andauernder Heiserkeit wegen sucht ein 28jähriger Mann Hilfe. Vor drei Monaten erst hatte er eine antiluëtische Cur

wegen eines ulcus durum durchzumachen. Mund und Rachen zeigen sich frei.

Im Kehlkopfe wölbt sich tief unter der glottis an der Vorderfläche der Hinterwand ein kugelsegmentförmiger, dunkelroter glatter tumor vor.

Ohne weiteres kann derselbe als

Gumma der vorderen Ringknorpelplatte

angesprochen werden, denn die Heiserkeit beweist, dass das Infiltrat ziemlich tief greifen muss.

Das rapide Verschwinden der Geschwulst auf Jodkaligebrauch bestätigt die Diagnose.

Fig. 3.

Ein 32jähriger Mann wurde schon vor einem Jahre wegen Syphilis des Gaumens und der Nase behandelt. Im Anschluss an die Geschwüre bildete sich eine langdauernde secundäre Naseneiterung aus, deren Secret sich ausschliesslich in den Rachen ergoss. Nun ist die vorher ziemlich intacte Stimme seit einem Vierteljahr sehr rauh geworden.

Der Kehlkopf ist sehr klein und flach. Von der Mitte der Hinterwand erhebt sich ein flacher, roter, etwas gebuckelter Wulst.

Die Phonation ist entschieden erschwert durch dieses Gebilde, da die Juxtaposition der Aryknorpel dadurch mechanisch behindert wird.

Dasselbe als syphilitisch anzusprechen, wäre ebenso verlockend als voreilig. Sitz und Aussehen sprechen sogar dagegen, ebenso ist es nicht wahrscheinlich, dass der ziemlich lange bestehende tumor an einem functionell so in Anspruch genommenen Orte hätte bis jetzt unbeschädigt bleiben, nicht zerfallen sollen. Der Zusammenhang mit einer anderen Schädlichkeit, nämlich der ständigen Reizung durch den herabfliessenden Naseneiter, ist wahrscheinlicher, umsomehr, als der Sitz der Verdickung dieser Aetiologie ebenso entsprechen würde, als das Aussehen derselben. Dieselbe vorderhand als

secundäre chronisch-entzündliche Schwiele

anzusprechen, muss naheliegen. Völlige Wirkungslosigkeit weiterer specifischer Therapie bestätigt diese Annahme ebenso, wie das nachherige völlige Verschwinden der Erscheinung nach mechanischer Ausheilung der Naseneiterung.

Fig. 1.

Fig. 2.

Fig. 3.

Lith. Anst. v. F. Reichhold, München.

Fig. 1.

Fig. 2.

Lith. Anst. v. F. Reichhold, München.

Tafel XXIII.

Fig. 1.

Trockenheit im Hals und Rauheit der Stimme bestehen bei einem 40 jährigen Manne, der sich im Frühjahr vorstellt, schon seit den rauheren Wintertagen. Die Erkältung will aber nicht weichen. Hie und da auch Krampfhusten. Der Rachen ist leicht gerötet.

Der Kehlkopf ist eher bleich. Die Gegend unterhalb der Spitze des linken Aryknorpel's ist leicht verdickt; nach vorne geht diese Verdickung in eine breitbasige kleinhöckerige, rote, anscheinend derbe Geschwulst über, die zuletzt in eine ziemlich spitze Zacke endet.

Der Stimmritzenverschluss ist beeinträchtigt durch ein geringes Zurückbleiben des linken Stimmbandes. Die Sondirung stösst auf grosse Härte der Geschwulst. Die Lungen sind anscheinend intact. In der Familie nichts hereditär verdächtiges. Die Kräfte des Pat. sollen aber erheblich nachgelassen haben.

Dieser letztere Umstand bestärkt den schon auf dem granulirten Aussehen und der Derbheit der Geschwulst, sowie dem augenscheinlich tiefergehenden Infiltrat derselben beruhenden Verdacht einer

hyperplastischen Tuberculose.

Probecurettement und mikroskopische Untersuchung bestätigen denselben.

Fig. 2.

Schon seit 6 Wochen heiser, ist eine 26 jährige Frau im Laufe der letzten Tage noch hochgradig schweratmig geworden. Schmerzen gegen das linke Ohr zu.

Die Person sieht schlecht ernährt aus. Hautfarbe schmutzigbleich. Inspiratorischer stridor. Hohe Druckempfindlichkeit auf der oberen hinteren Kante der linken Kehlkopfseite. Die Drüsen unter den Kieferwinkeln, sowie die cervicalen sind beiderseits geschwollen, doch nur die linksseitigen am Halse empfindlich. Die Sprache ist ganz aphonisch. Die Haare sind in letzter Zeit stark ausgegangen. Keine Geburt, kein abortus. Keine eigene, noch Familienkrankheit erinnerlich.

Der Kehldeckel zeigt nur am (hintern) Rande noch die normale gelbe Farbe, von da bis zu der Umschlagstelle nimmt Injectionsröte bis zum tiefen Dunkelrot zu. Die Schleimhaut der Hinterwand ist rechts rot und geschwollen, links ist die Schwellung bis zur Bildung

bandes. Dieses sowie das andere sind cyanotisch verfärbt im Gegensatz zu der blassen epiglottis. Das linke lig. ary-epiglott. ist in eine dicke, graugelbe, glänzende, leicht gewellte Geschwulst umgewandelt, deren hinterer Abfall (zum pharynx) einen unregelmässig begrenzten Defect mit graugrün verfärbtem Grunde aufweist.

Lungen intact. keine Drüsenschwellungen, Syphilis wird negirt. Dem offenbar chronischen Processe liegt anatomisch jedenfalls eine lebhafte Störung im Bewegungsapparat zu Grunde, wie die Stellung der Stimmbänder beweist. Ob diese in den Muskeln oder Knorpeln zu suchen ist, bleibt unklar, da die Stellung auch einer Lähmung der mm. crico-aryt. postici entspricht. Ferner ist nicht ohne weiteres ersichtlich, ob Entzündung oder Geschwulstbildung zu Grunde liegt. Die Erscheinungen der ersten überwiegen zwar (entzündliches Oedem), doch ist für letztere die unebene Oberfläche der Geschwulst verdächtig, ebenso wie die etwas eckige Form des Tumor's. Auch hat das Geschwür keinen typischen Charakter. Jedenfalls handelt es sich nicht um Tuberculose. In dubio muss antiluëtisch verfahren werden.

Dies geschieht mit scheinbarem Erfolge, denn nach 6 Wochen wird die Atmung so frei, dass das Décanulement in Frage kommt. Aber das Bild hat sich indessen so verändert, dass kein Zweifel mehr an der wahren Natur bleibt:

(Fig. 3.) In der Respiration steht das rechte Stimmband immer noch median, das linke abducirt. Dasselbe ist blassrot. Die Geschwulst der Hinterwand ist kleiner, aber immer noch erheblich genug.

Neben dem um die Hälfte verkleinerten (?) Geschwür erhebt sich auf der Medianseite eine unregelmässig gelappte über erbsengrosse, blassrote leicht gewellte Geschwulst, unmittelbar in die grössere übergehend.

Diese Formation kann nur einer

bösartigen Neubildung

zukommen. Die mikroskopische Untersuchung eines exstirpirten Stückes zeigt denn auch ein Alveolarsarkom. (S. Taf. XXXVII Fig. 1 u. 2.)

Fig. 1.

Fig. 2.

Fig. 3.

Lith. Anst. v. F. Reichhold, München.

Fig. 1.

Fig. 2.

Fig. 3.

Luth.Anst.v.F.Reichhold München.

Tafel XXV.

Fig. 1.

Ein 16 jähriges Mädchen ist seit zwei Tagen an heftigen Schlingbeschwerden, Kopfschmerzen und Fieber erkrankt. Seit heute früh besteht auch Heiserkeit und etwas Atemnot. Stuhl angehalten.

Die Pat. ist ziemlich matt, ihre Wangen sind stark gerötet, der Atem kurz, das sensorium etwas eingenommen. Puls 110. Temperatur 39,5° C. Im Rachen nichts besonderes, ausser einer ganz leichten Rötung an der Hinterwand. Die Stimme ist tonlos, auch das Flüstern nur schwach.

Kehlkopf: Der Kehldeckel ist, allerdings nicht auffallend, gerötet. Die Stimmbänder sind kaum etwas hyperämisch, stehen in Cadaverstellung. Die Hinterwand dagegen besteht aus zwei hochgeschwollenen, glänzenden, blutroten Wülsten, welche jede Bewegung behindern.

Nur das

Erysipelas laryngis

bringt derartige Erscheinungen hervor.

Fig. 2.

Ein früher immer gesunder 67jähriger Herr ist im Gefolge einer Influenza seit $^3/_4$ Jahren schwer erkrankt: abendliches Fieber, Schweisse, Abmagerung, sehr reichlicher gelbgrauer Auswurf, seit einigen Monaten auch Heiserkeit und schwere Atmung.

Der immer noch ziemlich kräftige Körper zeigt an der schlotternden Haut die Abnahme an. Percussion ergibt beiderseits h. o. fast völlige Dämpfung, r. unter der Clavicula von der 2.—4. Rippe gedämpft-tympanitischen Schall, welcher an der am meisten ausgesprochenen Stelle beim Oeffnen des Mundes sich erhöht. Auf der ganzen Lunge reichliche Rasselgeräusche, v. o. r. lautes Bronchialatmen mit klingendem Rasseln. H. o. beiderseits bronchiales Atmen mit knarrenden rhonchis.

Atmung kurz, beschleunigt, etwas hörbar.

Der ganze Kehlkopf ist hochrot gefärbt. Die Hinterwand ist wurstförmig verdickt. Von ihrer Vorder-

fläche erhebt sich links ein glatter dicker Wulst. Das rechte Stimmband ist von dem geschwollenen Taschenband ganz verdeckt, das linke zeigt im Bereich des proc. vocalis eine scheinbare Spaltung, in der Tat Verdoppelung der normalen Schleimhautfalte, ist anscheinend (aus obiger Ursache) verschmälert. Die Abduction ist augenscheinlich unvollkommen, da beide Stimmbänder nicht über die Cadaverstellung nach aussen gehen.

Der Kehlkopf ist von aussen nicht empfindlich. Die Stimme mistönend, tief, rauh, fast aphonisch, oft in Flüsterton wechselnd.

Die Untersuchung des massenhaften gelbgrauen Sputum's, welches sich in 3 Schichten scheidet, ergibt u. a. enorme Mengen fragmentirter Tuberkelbacillen.

Sonach kann es nicht zweifelhaft sein, dass, trotz der ungewohnt heftigen Entzündungserscheinungen im Kehlkopfe auch dieser an

infiltrirender Tuberculose

erkrankt ist.

Fig. 3.

Bei einem 27jährigen Manne lassen sich unschwer ausgebreitete tuberculöse Zerstörungen der Lungen nachweisen, auch enthält der reichliche Auswurf T.-Bacillen. Seine Hauptklage bezieht sich übrigens auf Schluckbeschwerden, er ist genötigt, häufig Speichel zu schlucken, da er fortwährend im Halse trocken ist. auch kommt es bei Getränken mitunter zu Fehlschlucken.

Die ganze hintere Wand ist dick geschwollen, weiss und rot gefleckt, der Einblick in das Innere des Kehlkopfes dadurch ganz verwehrt. Die bei Vorwärtsneigen des Kopfes besonders weit sichtbare Vorderfläche der Hinterwand ist einem flachhügeligen Terrain vergleichbar, dessen unterste Partie sich zu zwei gegenüberliegenden rundlichen glatten Spitzen erhebt.

Es ist beinahe der typus des

diffusen tuberculösen Schleimhaut-Infiltrates.

Tafel XXVI.

Fig. 1.

Ein 36jähriger an Lungen- und Kehlkopfphthise erkrankter Pat. erhielt eine Koch'sche Injection. Am nächsten Tage ist folgendes Bild sichtbar:

Beide ary-epiglottische Falten, sowie der ganze obere Rand der Kehlkopfhinterwand sind, besonders links, ballonartig aufgeschwollen, glänzend und glatt. Auch die Taschenbänder erscheinen verdickt. Beide Stimmbänder stehen während der Respiration sehr nahe der Mittellinie, zwischen Cadaver- und Phonationsstellung, sind düster verfärbt, mit unebenen Rändern, vor dem linken processus vocalis erhebt sich ein kleiner Sporn.

Sämtliche Schwellungen sind auf

acutes entzündliches Oedem

über den tuberculös erkrankten Partien zu beziehen.

Fig. 2.

Eine 24jährige Frau, hochgradig abgemagert, mit hektischer Wangenröte, reichlichem purulentem Auswurf, grosser Mattigkeit, kurz allen Zeichen vorgeschrittener Lungenphthise, zu welchen auch die Ergebnisse der physikalischen Untersuchung stimmen, leidet noch dazu an heftigster Atemnot. Orthopnoë und stridor erscheinen hochgradig.

Der ganze Kehlkopf bietet, abgesehen vom Deckel, nur pathologische Befunde. Vom rechten Stimmband ist gar nichts, vom linken nur ein schmaler Streifen des proc. vocalis zu sehen. Alles andere verdecken die, in blasse, etwas unebene, starre Tumoren umgewandelten Taschenbänder. Die aryepiglottischen Falten sind ebenfalls stark verdickt, teilweise graugelb verfärbt und glänzend (ödematös). Von der rechten erhebt sich breitbasig eine keulenartig verdickt zulaufende, bohnengrosse Geschwulst, ebenfalls wenig gefärbt und leicht gehöckert, die hintere Hälfte des ohnedies schon geringen lumen verdeckend.

Kein Zeichen von Zerfall, wenigstens an den sichtbaren Flächen.

Dass, ausser dem unmittelbar der Erkenntnis zugängigen, auch in der Tiefe, wahrscheinlich am Knorpelgerüst, krankhafte Vorgänge sich abspielen, erhärtet das hinten aufgetretene Oedem. Also:

diffuses tuberculöses Infiltrat des ganzen Kehlkopfes und gleichartige Geschwulstbildung.

Fig. 1.

Fig. 2.

Lith. Anst. v. F. Reichhold, München.

Fig. 1.

Fig. 2.

Lith. Anst. v. F. Reichhold, München.

Tafel XXVII.

Fig. 1

Seit einem Jahre zunehmende Atemnot und mitunter auftretende Beschwerden beim Schlucken fester Bissen veranlassen einen 47jährigen kräftigen Herrn sich untersuchen zu lassen.

Die Stimme ist rauh, überschlagend, Atmung etwas stenotisch.

Der Kehlkopfeingang ist gleich hinter der epiglottis fast ganz von einer wallnussgrossen Geschwulst derart überlagert, dass nur ein Teil des rechten Taschenbandes und der aryepiglottischen Falte sichtbar bleibt.

Die Geschwulst ist gelbgrau von Farbe, ungleichmässig höckerig, von zahlreichen Gefässen überzogen.

Beweglichkeit ist gering, doch vorhanden, am deutlichsten an der vorderen Partie, so dass der Ursprung der Geschwulst an der linken Arytaenoïdgegend sein dürfte. Ihre Natur zu beurteilen, ist nicht sicher möglich; höchstens, da weder Drüsenschwellungen am Halse noch Metastasen bemerkbar sind, deutet noch die offenbar rasche Entwickelung auf Malignität.

Erst die mikroskopische Untersuchung nach der Operation lehrte, dass es sich um einen

Plattenepithelkrebs

handelte. (S. Taf. XXXIX Fig. 3.)

Fig. 2.

Seit einem halben Jahre spürt eine 62jahrige Frau eine zunehmende Erschwerung des Schlucken's, so dass in letzter Zeit nur mehr flüssige Nahrung genossen werden konnte. Schmerzen waren nie vorhanden. Die Kräfte sind sehr geschwunden.

Mageres, bleiches Individuum, ohne Verfärbung der Haut oder Schleimhäute. Am Hals und Nacken sind keine Drüsen zu spüren, auch sonst kein abnormer Palpationsbefund.

Der Rachen sehr bleich, desgleichen der Kehlkopf, dessen hintere Hälfte unsichtbar ist, da sich über dieselbe ein blassblauroter, leicht höckeriger tumor von etwa Pflaumenkerngrösse deckt, dessen hinterer Teil unter der Rachenhinterwand im oesophagus verschwindet. Seine Basis geht continuirlich in den oberen Kehlkopfrand über.

Die Phonation erfolgt anstandslos, die Stimme ist schwach, doch rein. Bei der Sondirung zeigt der tumor leichte Beweglich-

keit und lässt sich von der Rachenhinterwand abheben. Die Atmung ist frei, Herz und Lunge weisen nur einige Altersveränderungen auf.

Zur Diagnose ist bei dem merkwürdigen Sitz der Geschwulst und dem Alter der Pat. die Untersuchung nach der Exstirpation erforderlich. Bei der letzteren ergab sich, dass die Geschwulst breitbasig der Hinterwand des Ringknorpel's aufsass. Die mikrosk. Analyse zeigte eine

harmlose Bindegewebsneubildung.

(S. Taf. XL, Fig. 1.)

Tafel XXVIII.

Fig. 1.

Nachdem ein 56jähriger Herr bereits seit einem Jahre an „Rachenkatarrh“ mit hochgradiger Heiserkeit gelitten hat, möchte er auch einmal seinen Hals untersuchen lassen. Er kann jetzt kaum einen rauhen leisen Ton mehr hervorbringen und das Schlucken geht auch schwer.

Der habitus ist im allgemeinen ziemlich kräftig, doch etwas anämisch. Der Hals faltig, nicht geschwollen; bei Palpation aber zeigt sich die linke Schildknorpelhälfte etwas verdickt und grobhöckerig, mit dem Bindegewebe verwachsen. Submental sind 2 kleine Drüsen zu fühlen.

Kehlkopf: nur die epiglottis ist normal, sehr stark rückgelagert, so dass der Einblick erschwert wird (mehr als hier dargestellt). Das rechte Stimmband ist leicht gerötet, an Stelle des linken zeigt sich eine kleinknotige, mässig rote Geschwulst, unmerklich in das Taschenband übergehend, vom Aussehen einer Himbeere. Beide ary-epiglottischen Falten sind stark verdickt, besonders noch die linke, welche eine gegen das normale etwa doppelt grosse unförmige, unebene Geschwulst bildet, auf deren oberer und vorderer Fläche ein unregelmässig ausgebuchteter, nach hinten sich vertiefender Defect mit wallartig erhabenen Rändern und graugrünem Grunde sich hinzieht.

Beim Phonationsversuch bleibt die linke Seite unbeweglich, woraus auf Tiefenausbreitung des Infiltrates und Ergriffensein des Gelenkes zu schliessen.

Die Natur des offenbar weitreichenden Infiltrates wird klar durch den Anblick der Geschwulst und im Hinblick auf die Dauer des Processes. Jene ist offenbar eine echte Neubildung und nach allem (Ausbreitung, Zerfall, Uebergreifen auf die Nachbarschaft, Drüsenmetastasen) kann dieselbe nur malign sein. Unzweifelhaft liegt ein

C a r c i n o m

vor.

Fig. 2.

Ein 47jähriger Mann ruft den Arzt wegen drohender Erstickung. Atemnot besteht schon seit Monaten, auch viel Husten o h n e a l l e n A u s w u r f. Auch das Schlucken ist seit mehreren Wochen bereits nur auf Flüssigkeiten reducirt.

Starke Abmagerung, erklärlich nach dem letzten Punkte der Anamnese. Hochgradiger inspiratorischer stridor bei dem sehr verlängerten exspirium, mit Anspannung aller Hilfsmuskeln. Trotz grosser Mattigkeit sitzt der Pat. immer aufrecht mit rückgeneigtem Kopfe.

Percussion ergibt ziemlich starke Erweiterung der Lungengrenzen, nirgends Dämpfung. Auscultation unmöglich wegen des alles übertönenden Stenosengeräusches.

Mehrtägige Temperaturmessung zeigt afebrilen Zustand.

Der im ganzen blassrote Kehlkopf ist nur in einem ganz schmalen Spalte luftdurchgängig. Das rechte Stimmband ist weissgelb. Unter demselben zieht sich eine fast ebenso breite, glatte, rote Leiste hin, welche, im vordersten Teile leicht am Rande geschwellt, unter der Commissur verschwindet. Das linke Stimmband ist in seiner mittleren Partie in einen höckerigen roten Tumor verwandelt, während das hintere Drittel unter einer bohnengrossen, blassroten, dicken Geschwulst verschwindet, welche sich breitbasig von der im ganzen sehr verdickten Hinterwand erhebt.

Die Halsdrüsen sind nicht geschwellt. Die linke Schildknorpelhälfte fühlt sich verdickt und etwas uneben an, ist nicht besonders empfindlich.

Beim Phonationsversuch bleibt die linke Seite unbeweglich stehen.

Anatomisch liegt also eine hauptsächlich die linke Partie des Ringknorpel's ergreifende Erkrankung vor. Dass dieselbe auch auf die rechte Ringknorpelhälfte übergegangen ist, zeigt die subchordale Leiste. Die Affection hat vorwiegend geschwulstartigen Charakter, nur die Leiste scheint entzündlicher Natur, wohl entzündliches Oedem über einer Perichondritis. Da aber die Geschwulst mit ausgebreitetem Infiltrat der tieferen Teile zusammenhängt, auch, wie nach der Gelenkfixirung zu schliessen, das knorpelige Gerüst ergriffen hat, kann es sich nur um einen destructiven Process handeln. Es bleibt also die Wahl zwischen maligner Neubildung, Syphilis und Tuberculose.

Für erstere spricht vieles, vor allem die Einseitigkeit der Erkrankung, das Alter des Patienten, die Zeit der Entwickelung, der Mangel an allgemeinen und Lungenerscheinungen. Für luës spricht nichts, weder in Anamnese noch Befund, auch ist stete und langsame Entwickelung dieser Krankheit nicht eigen. Tuberculose könnte ein ähnliches Bild erzeugen, die blasse, etwas unebene Geschwulst sieht dieser Affection sogar recht ähnlich, dagegen ist die Intactheit des einen Stimmbandes in so vorgerücktem Stadium doch ungewöhnlich. Auch fehlen Auswurf und Fieber (in mehrwöchentlicher Beobachtung.)

So bleibt, nachdem auch die mikroskopische Untersuchung eines Teiles der Stimmbandgeschwulst kein sicheres Ergebnis liefert, nur die Wahrscheinlichkeitsdiagnose:

Carcinom?

übrig. (S. folg. Tafel.)

Fig. 1.

Fig. 2.

Lith. Anst. v. F. Reichhold, München.

Fig. 1.

Lith. Anst. v. F. Reichhold, München

Tafel XXIX.

Vorstehender Geschichte ist nun hinzuzufügen, dass etliche Wochen nach ausgeführter Tracheotomie hohes hektisches Fieber einsetzte, reichlicher Auswurf erschien und in demselben T.-Bacillen gefunden wurden. Somit war endlich Sicherheit für die Erkennung

tuberculöser Perichondritis cricoïdea

gewonnen.

Welchen Umfang dieselbe besass, zeigt das 6 Wochen nach der ersten Beobachtung aufgenommene Sektionsergebnis:

Der Ringknorpel ist auf dem Schnitt überall graugrün verfärbt, enthält in der linken Seite einen grösseren ulcerirten Hohlraum, in welchem ein grosser (verknöcherter) sequester freibeweglich liegt.

In der trachea sieht man die durch Eiterung der Ränder bedeutend erweiterte Canülenwunde.

(Taf. XXX.)

Fig. 3.

Der ganze Kehlkopf ist jetzt abgeschwollen. Nur an der Hinterwand besteht noch etwas Schwellung und über dem linken Keil-Knorpel eine kugelige, graugelbe, glänzende Vorragung der Schleimhaut (Oedem), zwischen welcher und dem Wrisberg'schen Knorpel eine Einkerbung sichtbar ist.

Das rechte Stimmband ist weiss und glatt, das linke noch leicht gerötet und am Rande uneben. In der Respiration findet vollkommene Erweiterung der Stimmritze statt. Unter der Commissur springt in das halbe Lumen eine horizontal liegende, rote, glatte, nach hinten convex endigende Leiste vor. In dem freien Teil der Trachea sieht man einen glänzenden, streifenförmigen Reflex.

Dieser rührt offenbar von der noch liegenden Metallcanüle her. Die Leiste erweist sich bei der Sondirung als knorpelhart, glatt und etwa 3 mm dick. Im Zusammenhange mit dem ganzen kann dieselbe als

syphilitisches Narbendiaphragma

angesprochen werden.

Auch unsere frühere Annahme, dass die Abductionsbehinderung entzündlich-anchylotischer Natur sei, findet ihre Bestätigung, denn die entzündlichen und mechanischen Veränderungen sind gleichmässig und gleichzeitig zurückgegangen, ihr letzter Rest zeigt sich noch in dem Oedem über den Spitzen des linken Arykorpel's und der secundären Rötung des entspr. Stimmbandes.

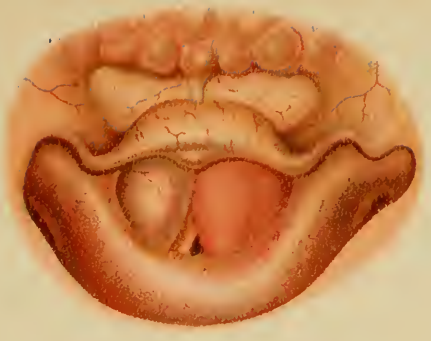

Fig. 1.

Fig. 2.

Fig. 3.

Lith. Anst. v. F. Reichhold, München.

Fig. 1.

Fig. 2.

Fig. 3.

Lith. Anst. v. F. Reichhold, München.

Tafel XXXI.

Fig. 1.

Ein 63jähriger, kräftig gebauter, im übrigen ganz gesunder Mann, hatte seit ungefähr 2 Jahren Stimmstörungen bis zu starker Heiserkeit erlitten, die sich in den letzen 2 Monaten besonders gesteigert hatten. Kein Schmerz, kein Husten. Die Stimme ist rauh und klanglos.

K e h l k o p f: Vorn unter der epiglottis, den petiolus ganz verdeckend, sitzt eine über erbsengrosse, etwas höckrige, rundliche Geschwulst. Die Oberfläche ist graurötlich und weiss gefleckt. Die übrigen Partien des K. erscheinen nicht wesentlich verändert, nur das linke Stimmband und der hintere Epiglottisrand sind etwas mehr injicirt. Die Bewegungen der Stimm- und Taschenbänder erfolgen prompt.

Das Alter des Pat. und das ungleichmässige Aussehen der Geschwulst legen den Verdacht maligner Neubildung nahe, doch ist nach so langem (sicher zweijährigem) Bestehen noch kein Ergriffensein der Umgebung zu sehen oder (aus mangelnder Beweglichkeit) zu erschliessen. Wir dürfen also zunächst eine

g u t a r t i g e N e u b i l d u n g

annehmen. Doch erfordert die Gewissenhaftigkeit eine histologische Untersuchung der exstirpirten Geschwulst, (dieselbe ergab das auf Taf. XXXIV Fig. 1 dargestellte Resultat), und Beobachtung in der nachfolgenden Zeit. (Es kam kein Recidiv.)

Fig. 2.

Ein 56jähriger, kräftiger Mann ist seit über 10 Jahren stimmleidend. Sonst besteht kein Anlass zu Klagen, kein Schmerz, keine Atmungsstörung.

Die Stimme ist fast aphonisch, ein rauhes Flüstern; der Phonation geht immer eine lange hörbare Inspiration voraus, der erste exspiratorische Laut ist dann von einem deutlich hörbaren k l a p p e n d e n T o n begleitet. Der Kehlkopf wird bei der Atmung nicht bewegt, vibirt stark bei der Phonation. Palpatorisch bietet er sonst nichts abnormes. Das Gesicht ist kräftig gefärbt, doch nicht cyanotisch, ebenso die Mundrachenschleimhaut.

Beim Einblick in den K e h l k o p f zeigt sich sofort der ganze Raum zwischen epiglottis und Hinterwand von einer, im verstärkten Luftstrom beweglichen Masse ausgefüllt, deren etwas höckrige Oberfläche nach vorne fast weiss, rückwärts mehr rötlich verfärbt erscheint. Die

im übrigen noch sichtbaren Teile (Aryknorpel, kleine Teile der Taschenbänder und des rechten Stimmbandes) zeigen keine wesentliche Abweichung von der Norm. Die Masse zeigt eine innige Verwachsung mit den vorderen Teilen des Kehlkopfeinganges, doch lässt sich der Ausgang nicht sicher erkennen.

Mangel an Zerstörungserscheinungen, augenscheinliche Gesundheit der Umgebung, Dauer der Affection und Anblick derselben lassen unschwer eine

gutartige Geschwulst

diagnosticiren.

Die histologische Untersuchung erweist dieselbe als hartes Fibrom.

Fig. 3.

Eine 40jährige Frau droht zu ersticken. Die Atemnot, früher mitunter in geringerem Grade vorhanden, ist ziemlich rasch seit einigen Stunden entstanden.

Pat. sitzt, mühselig unter Anspannung der Halsmuskeln, langsam atmend, aufrecht da, lautes ex- und inspiratorisches Geräusch ist hörbar. Die Stimme ist rauh, fast aphonisch. Beim Vorziehen der Zunge fällt sofort an der Rachenhinterwand ein sich nach oben fortsetzender grüngelber halbgetrockneter Schleimeiterballen auf.

Der ganze Kehlkopfeingang ist verdeckt von einer dicken grüngrauen, ziemlich trockenen Masse, deren hinterster Teil durch gleichmässigeren Glanz etwas feuchtere Beschaffenheit verrät. Dieselbe zeigt überall Niveauverschiedenheit von der geröteten Schleimhaut.

Diese Kruste sitzt auch bei der Phonation unbeweglich fest.

Nasenrachenraum und Nase sind von massenhaftem, flüssigem wie trockenem Eiter angefüllt, dessen Quelle sich in einer Siebbeinerkrankung zeigte.

Der Körper im Kehlkopf ist also augenscheinlich auch nur eine Eiterborke, es handelt sich nur um

Fremdkörperverstopfung.

Tafel XXXII.

Fig. 1.

Ein $3^1/_2$jähriger Knabe wird wegen totaler Stimmlosigkeit und heftiger Atemnot vorgeführt. Die Inspiration ist besonders erschwert, sehr verlängert und kann nur mit sichtbarer Anstrengung allen Hilfsmuskeln unter lautem stridor ausgeführt werden. Der Kehlkopf steigt dabei stark nach abwärts. Exspiration etwas leichter. Das Gesicht ist stark cyanotisch, ebenso die Extremitäten. Der Zustand hat sich im Laufe zweier Jahre nach einem Keuchhusten entwickelt.

Die Laryngoskopie lässt unter dem stark nach vorne gelagerten Kehldeckel, dessen Schleimhaut eine leicht bläulichrote Verfärbung zeigt, einen den ganzen Kehlkopfeingang überlagernden tumor erkennen, dessen Oberfläche durchweg der einer Maulbeere ähnelt, im übrigen hellrote ziegelartige Färbung aufweist. Der palpirende Finger fühlt weiche Consistenz und geringe Beweglickkeit der Geschwulst. Es ist offenbar ein

Papillom,

eine dem Kindesalter besonders eigentümliche Form der Kehlkopfgeschwülste.

Fig. 2.

Eine 30jährige Frau klagt über, seit 3—4 Jahren bestehende, Heiserkeit und, letzter Zeit besonders zunehmende, Dyspnoë. Auch haben ihre Körperkräfte abgenommen, Nachtschweisse treten auf und Husten, jedoch ohne Auswurf. Der Vater ist an Lungenphthise gestorben.

Die gracile schwächliche Frau ist total aphonisch und atmet mit hörbarem Kehlkopfgeräusch, der Schildknorpel steigt dabei auf und ab. Unter dem Kieferwinkel befindet sich beiderseits je eine taubeneigrosse Drüse.

Auf den Lungen ist der Schall überall sonor, jedoch steht die rechte Spitze etwas tiefer, auch hört man unterhalb des rechten Schlüsselbein's verschärftes verlängertes exspirium. Ueber der ganzen Lunge besteht verschärftes Atmen mit trockenen

Rasselgeräuschen. — Herzaction schwach, Dämpfung klein. Töne rein.

Kehlkopf: Im ganzen eher blass, (wie auch die Mundschleimhaut), zeigt sich sein ganzes Innere von leicht papillären, himbeerroten Geschwülsten ausgefüllt, welche auf den Taschenbändern, und der Hinterwand wurzeln, so dass nur das hintere Drittel beider Stimmbänder sichtbar bleibt. Diese sind höckerig und grau verfärbt. Nirgends ist etwas von Geschwürsbildung sichtbar. Die Geschwülste zeigen sich bei der Sondirung sehr hart.

Breiter diffuser Sitz, Aussehen und Gesamtbefund erlauben die Wahrscheinlichkeitsdiagnose auf

tuberculöse Tumoren

zu stellen. Die mikroskopische Untersuchung bestätigt dies.

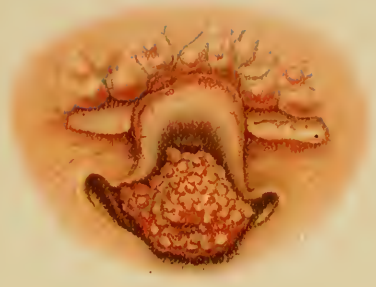

Fig. 1.

Fig. 2.

Lith. Anst. v. F. Reichhold, München.

Fig. 15.

Zunehmende Atemnot und Schluckbeschwerden veranlassen eine 43jährige Frau, Hilfe zu suchen. Es fällt sofort eine ziemlich heftige Cyanose des Gesichtes auf, sowie rauher hörbarer inspiratorischer stridor. Auch die Stimme ist rauh, manchmal aphonisch.

Der Kehlkopf ist ganz verdeckt durch eine über wallnussgrosse (dunkelrote) Geschwulst, deren leicht gewellte Oberfläche von einigen stärkeren Gefässen durchzogen ist; dieselbe hebt sich nach hinten und links vom Rachen ab, geht aber rechts continuirlich in die seitliche Pharyxwand über. Nach vorne ist nur der Kehldeckel und die Commissur sichtbar.

Am äusseren Hals ist eine leichte Kropfbildung bemerkbar. Bei der Palpation fühlt man aber den rechten Lappen mehr in die Tiefe gehen. Drückt man auf diese Partie, so sieht man gleichzeitig die innere Geschwulst leicht nach links rücken. Bei bimanueller Untersuchung (rechter Zeigefinger im Rachen auf die Geschwulst aufgelegt, linke Hand aussen am Kropf), fühlt man deutlich die Fortsetzung des einseitigen Druckes. Somit ist die Geschwulst als

Struma retropharyngea dextra

sichergestellt.

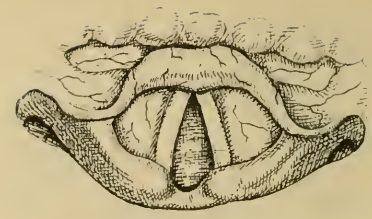

Fig. 16.

Eine 23jährige Dame erscheint, vollkommen aphonisch, nur mit Flüsterstimme sprechend, welche von Zeit zu Zeit ein hoher tönender Husten unterbricht. Dieser Zustand dauert schon 14 Tage an, dabei empfindet sie lebhaften Schmerz in der Gegend der rechten Zungenbeinhörner. Der Kehlkopf ist im allgemeinen eher blass.

Während der Respiration zucken die Stimmbänder leicht nach innen.

Beim Versuch zu phoniren, nähern sich die Stimmbänder nur bis zur Cadaverstellung.

Zwischendurch aber bei Husten sieht man die Aryknorpel (die Stimmbänder werden dabei nicht sichtbar) entschieden stärker nach einwärts gehen.

Die Insufficienz der Stimmritzenschliesser bei willkürlichem Innervationsversuch, die Möglichkeit der Anspannung derselben aber bei dem gleichen unwillkürlichen Act (tönender Husten) im Verein mit dem Mangel entzündlicher Erscheinungen erlauben uns sofort, eine

hysterische Aphonie

festzustellen. Nachträglich stellt sich auch heraus, dass dieselbe von einer heftigen psychischen Erregung her datirt.

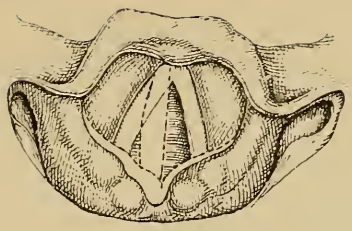

Fig. 17.

Eine 40jährige Frau ist seit einer an ihr vorgenommenen Strumektomie heiser.

Das rechte Stimmband steht während der Respiration weit abducirt, das linke in der Mitte zwischen Respirations- und Phonationsstellung. Die linke Arytaenoïdgegend steht etwas weiter nach vorne. Bei der Phonation (schraffirte Linien) tritt das rechte Stimmband in die Mittellinie, während das linke unbeweglich stehen bleibt. Auch die rechtsseitigen Knorpel treten wie gewöhnlich, nach vorne und einwärts, die linksseitigen, wenn auch in geringerem Masse, ebenfalls, wobei auch das linke lig. ary-epiglotticum etwas angespannt wird.

Beim Mangel jeden nachweisbaren mechanischen Hindernisses und nach der Anamnese ist eine

traumatische Lähmung des linken nervus recurrens mit starker vicariirender Function des m. aryt. transversus

zu diagnosticiren.

a. b.

Fig. 18.

Bei einem anderen Patienten sieht man ebenfalls das (rechte) Stimmband unbeweglich während Respiration und Phonation in Cadaverstellung stehen. In ersterer Phase (a) steht der rechte Aryknorpel etwas weiter nach vorn als der linke, während in der letzteren (b) das umgekehrte Verhältnis stattfindet. Auch hier handelt es sich um eine

Lähmung des rechten n. recurr.,

doch ohne Function des Quermuskel's.

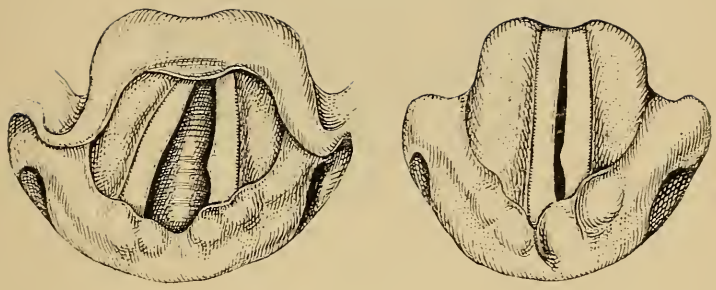

a b

Fig. 19.

In einem dritten gleichen Fall sieht man das gelähmte linke Stimmband unbeweglich während der Phonation, ebenso dessen Knorpel. Der rechte Aryknorpel tritt aber während der Phonation unter den linken, so dass ein stärkeres Hinübertreten des rechten Stimmbandes und fast vollkommener Stimmritzenschluss stattfindet. Dementsprechend ist die Stimme kaum merklich heiser.

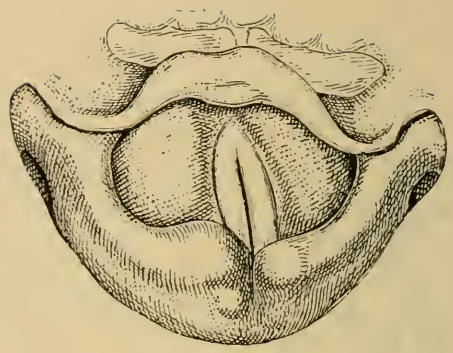

Fig. 20.

Ein 23jähriger Sänger verlor vor 8 Monaten plötzlich die Stimme. Allmählig kam sie wieder, doch wird er seitdem von Zeit zu Zeit auf 1—2 Tage fast stimmlos. In der Zwischenzeit kann er gut und kräftig singen.

Beide Stimmbänder sind leicht graurötlich verfärbt und etwas succulent.

Beim Phoniren bewegen sich zwar beide Stimmbänder, doch überschreitet das rechte die Mittellinie so weit, dass das linke in Cadaverstellung stehen bleibt. Zugleich tritt der rechte Aryknorpel weit vor den linken.

In Respiration sind beide Bänder vollkommen abducirt. Diese Unregelmässigkeit, früher unnötigerweise mit dem eigenen Namen der „Asymmetria arytaenoïdea cruciata“ belegt, erinnert sehr an die Stellung bei Recurrenslähmung. Im Hinblick auf die Anamnese darf man dieselbe auch als

Resterscheinung abgelaufener linksseitiger Recurrenslähmung

betrachten.

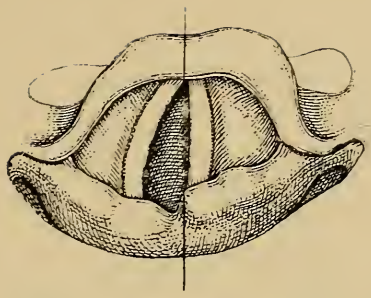

Fig. 21.

Eine 36jährige Frau hat schon seit Jahren zunehmende Schweratmigkeit, die sich im Laufe der letzten Tage ziemlich plötzlich stark gesteigert hat. Ein, nicht besonders umfangreicher, jedoch links deutlich in der Tiefe fühlbarer Kropf verrät die Ursache.

In der Tat sieht man auch laryngoskopisch die trachea seitlich zusammengedrückt.

Ausserdem fällt im Kehlkopf die Stellung des linken Stimmbandes auf. Während der Phonation richtig in der Mitte stehend, verlässt es beim Atmen diesen Platz nicht, nur der freie, vorher gespannte Rand, wird etwas concav.

Es ist die typische Stellung bei der

Lähmung des m. arytaenoïd posticus sin.,

welche in diesem Fall, wie fast immer, nur das Anfangsstadium der Compressionslähmung des n. recurr. sin. durch die struma vorstellt.

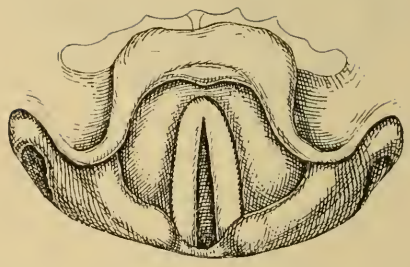

Fig. 22.

Ein 45jähriger, schon seit 3—4 Jahren nachweislich an tabes dorsalis erkrankter Mann leidet seit 8 Tagen auch an Atemnot, die ihm jede heftigere Bewegung unmöglich macht. Die Stimme ist laut, tönend.

Während der Respiration bleiben beide Stimmbänder, anstatt nach aussen zu weichen, unbeweglich nur ein kleines Stück von der Mittellinie entfernt stehen.

Es sind also, da alle Anzeichen für ein mechanisches Hindernis der Abduction fehlen, die Erweiterungsmuskeln gelähmt.

Tabetische Paralyse der mm. crico-arytaen. postici.

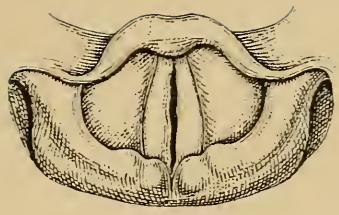

Fig. 23.

Eine 63jährige Frau ist seit unbestimmter Zeit heiser. Die Stimme ist entsprechend schwach, rauh und klanglos.

Sonst keine wesentlichen Abnormitäten bietend, zeigt ihr Kehlkopf bei der Phonation ein sonderbares Bild. Während im Ruhezustand beide Stimmbänder wie gewöhnlich, einen leicht excavirten glatten Rand zeigen, bildet dieser beim Stimmritzenschluss eine leicht gewellte Linie, so dass die Glottis nicht ganz verschlossen wird.

Eine eingeführte Sonde wird ohne jeden Hustenreiz ertragen, von der Pat. sogar (bei geschlossenen Augen) nicht gefühlt. Auch mit dem Finger lässt sich von der epiglottis und dem Kehlkopfeingange kein Reflex auslösen.

Bei der Phonation spürt der am lig. crico-thyroïd. aufgelegte Finger keine Spannung daselbst noch Annäherung der beiden Knorpel.

Es handelt sich also um eine Lähmung des m. crico-thyroïd. und der sensiblen Nerven des Kehlkopfes.

Da diese beiden das ganze Innervationsgebiet der nn. laryng. sup. ausmachen, liegt also eine

Lähmung der oberen Kehlkopfnerven

vor.

Mangels jeder anderen Abweichung am Körper kann die Ursache nicht eruirt werden.



Fig. 1. *Vergr.* $^{30}/_{1}$

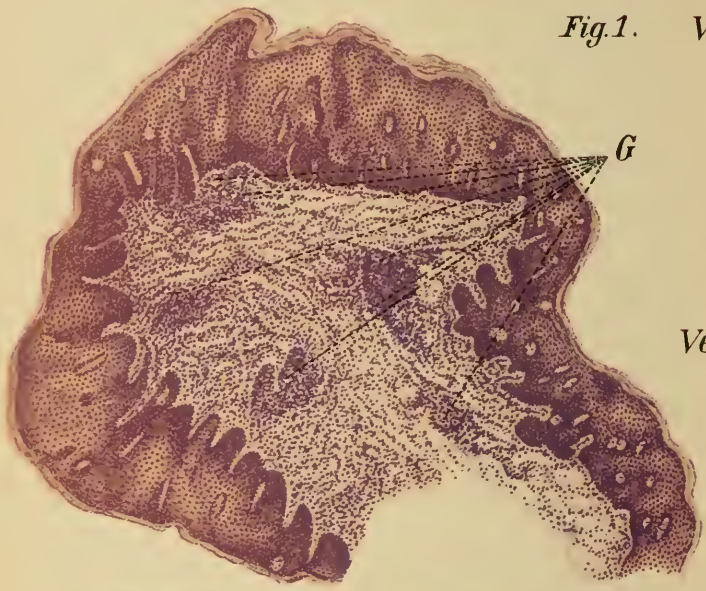

Fig. 2.

Vergr. $^{25}/_{1}$

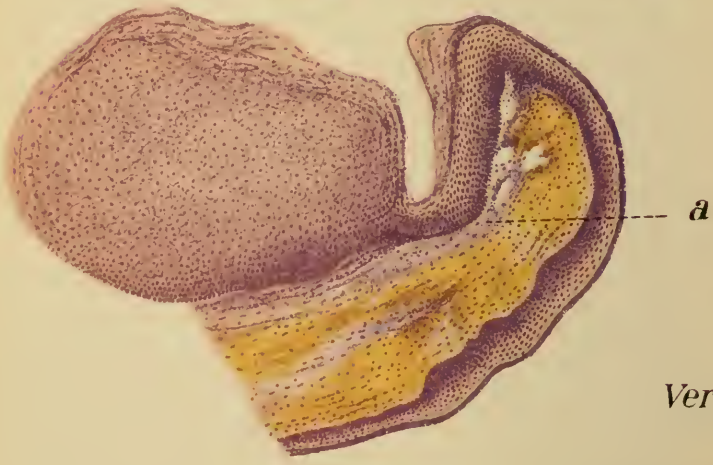

Fig. 3.

Vergr. $^{20}/_{1}$

Lith. Anst. v. F. Reichhold, München.

Tafel XXXIII.

Fig. 1.

Die in Taf. XIV Fig. 2 abgebildeten Stimmbandknoten wurden abgetragen und horizontal geschnitten. Die Basis bildet ein ziemlich derbes Bindegewebe, dessen Gefässspalten leichte Rundzellenanhäufungen umgeben. Einige Gefässe sind stark erweitert, blutgefüllt. Auf der rechten Seite ist das Gewebe von einem freien Bluterguss, offenbar traumatischen Ursprung's, durchsetzt.

Die Oberfläche erscheint in der Form zweier durch einen tiefen und steilen Einschnitt getrennter, vorwiegend aus Epithel bestehender Hügel. Letzteres ist stark hyperplastisch, nach links sendet es einen dicken Kolben (a) gegen ein S-förmig gebogenes erweitertes Gefäss hin. Um den Kolben herum zieht sich wie ein Cordon ein bandförmiges Rundzelleninfiltrat. Die obersten Schichten sind verhornt.

Der entzündliche Ursprung der Neubildung wird durch die Gefässveränderungen eclatant, das Epithel hat wohl erst secundär, besonders infolge des Druckes seitens des anderen Stimmbandes während der Phonation, zu wuchern begonnen. Die Geschwulst ist also als

entzündliche Hyperplasie

anzusprechen.

Fig. 2.

Ein im wesentlichen ähnliches Bild bietet dieses Präparat. Auch hier, nur noch stärkere, Epithelhyperplasie mit, diesmal multipler, Zapfenbildung, Verschmelzung der Zapfen untereinander. Auch hier an der oberen Grenze der begleitende Infiltrationsstreifen. Deutlicher ist noch das in Gruppen um die Gefässe (G) angehäufte Rundzelleninfiltrat und die bis zur Lamellenbildung vorgeschrittene Oberflächenverhornung. Also auch diese Geschwulst, welche warzenförmig von der Hinterwand des chronisch entzündeten Kehlkopfes eines 48jährigen Mannes vorragte, ist ein

entzündliches Fibroepitheliom.

nur Epithelzapfen auf und diese sind nicht bloss oben, sondern bis zum Grunde hinab in Degeneration begriffen Das Protoplasma steht im Begriff resorbirt zu werden, wie die vielfachen hellen Lücken darin beweisen, es ist teilweise auch gequollen, die Kerne sind grösstenteils nicht mehr sichtbar. Dabei sind aber ebenso, wie im vorigen Falle, die Zellgrenzen ziemlich gleich geblieben, anstatt, wie bei Verhornung, Abflachung und lamellöse Schichtung aufzuweisen.

Epithelhyperplasie in Degeneration.

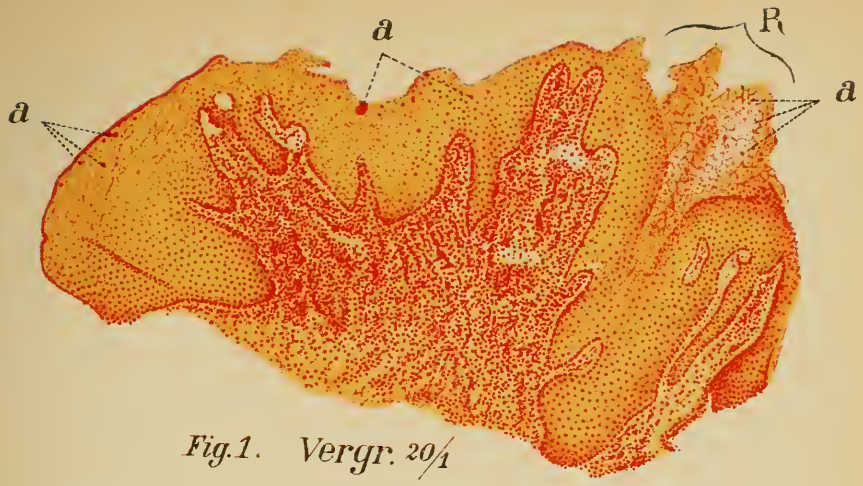

Fig. 1. Vergr. 20/1

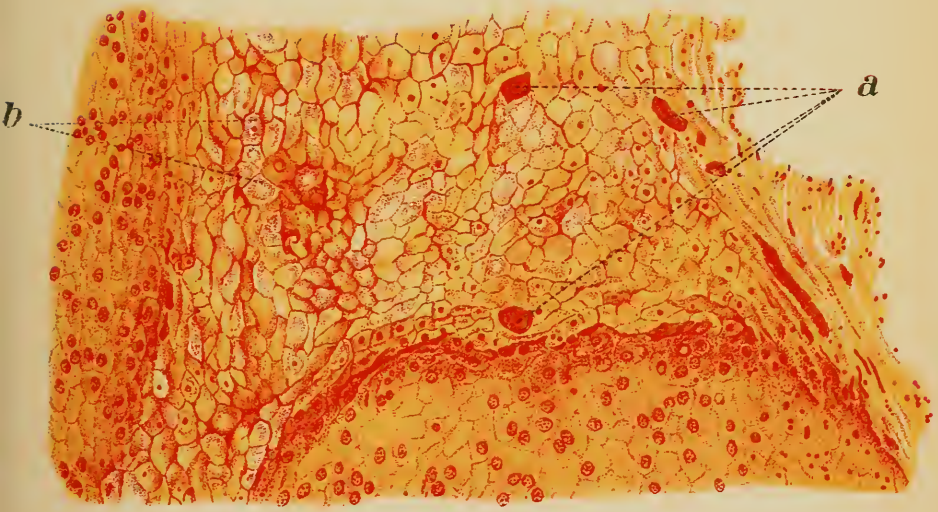

Fig. 2. Vergr. 80/1

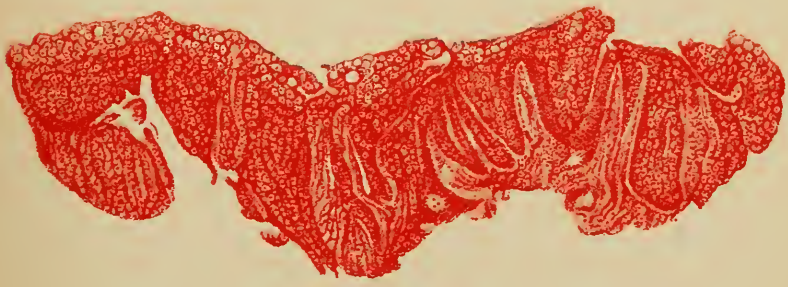

Fig. 3. Vergr. 25/1

Lith. Anst. v. F. Reichhold, München.

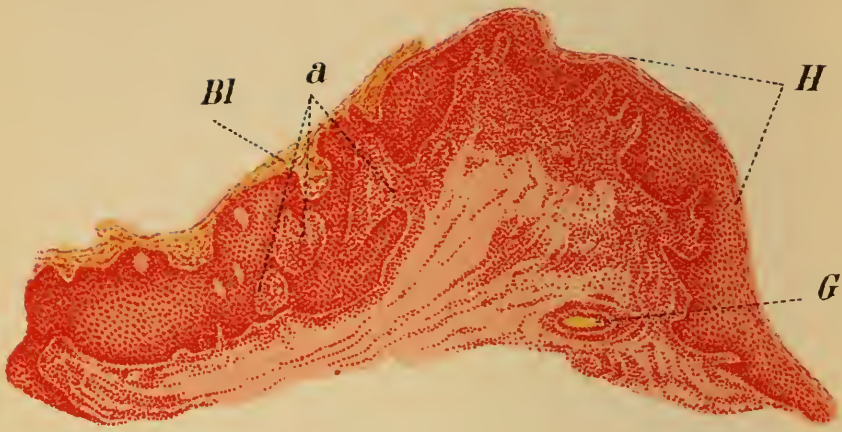

Fig. 1. *Vergr.* $^{20}/_{1}$

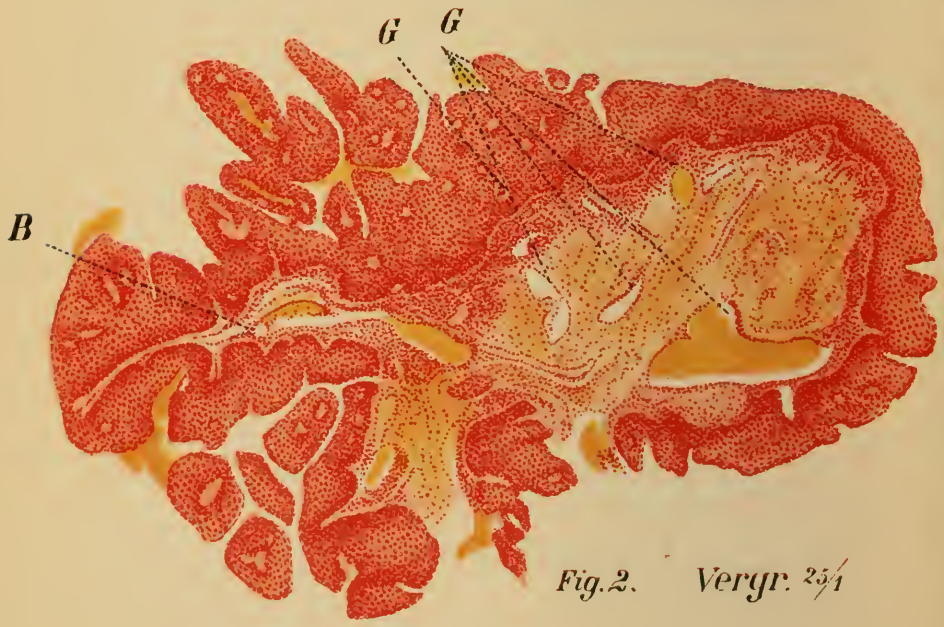

Fig. 2. *Vergr.* $^{25}/_{1}$

Lith. Anst. v. F. Reichhold, München.

Tafel XXXV.

Fig. 1.

Eine grobhöckerige, derbe, blassrote Geschwulst erhob sich vom linken Taschenband eines 40jährigen Mannes.

Der Horizontalschnitt zeigt einen hügelartig erhabenen, derben Fasergrundstock, welchem ein vielschichtiges Plattenepithel teils aufsitzt, teils ihn durchwuchert, so dass einzelne Bindegewebsinseln (a) durch dasselbe abgeschnürt werden. Diese, sowie die andern dem Epithel anliegenden Partien zeigen starkes Rundzelleninfiltrat, vornehmlich um die Gefässe herum. An der Basis ist eine Drüse (G) sichtbar, ebenfalls ausserhalb ihrer Stützmembran von reichlichem Infiltrat umgeben. Die Oberfläche ist stark verhornt, bei „Bl" von einer dicken Schicht alten Blutes bedeckt, welches bereits Umwandlung in Bindegewebe erkennen lässt.

Entzündliche Hyperplasie.

Fig. 2.

Die maulbeerförmige, blassrosa gefärbte Geschwulst sass dem linken Stimmband eines 50jährigen Mannes auf. Mit der kalten Schlinge entfernt, zeigte sie einen ganz schmalen glatten Stiel, der allseits von den welligen Oberflächenwucherungen umfasst war. Ein senkrecht auf die Basis geführter Schnitt zeigt daher, da er nicht das Centrum, sondern seitliche Teile des Tumors getroffen hat, allseits Epithelbegrenzung. Das eigentliche Gerüst besteht aus derbem, faserigem Bindegewebe mit erweiterten Gefässen (G), deren Wandungen teilweise verdickt erscheinen. Das vielschichtige Pflasterepithel ordnet sich an der freien Fläche in horizontale Schichten, während die basalen senkrecht zur Grundfläche stehen. Zwischen ihnen vollzieht sich allmälig ein Richtungsübergang. Die Aehnlichkeit mit epidermis ist unverkennbar. Die Begrenzungslinie der Epithelschicht ist teilweise eben, meist bald tiefer, bald höher gewellt durch Vorragungen des Bindegewebes in die Epithelschicht hinein. Links gewinnt eine derartige Vorragung so an Boden, dass einem langgezogenen Kernfaden (B) beiderseits eine

dicke Epithelrinde, wiederum mehrmals von unten eingeschnitten, aufsitzt. Scheinbar ausser Zusammenhang sieht man mehrere dicke Epithelinseln der linken Oberfläche sich anschliessen. Jede derselben trägt wieder einen Bindegewebskern. Auch innerhalb der dicken Epithelzone sieht man vielfach derartige Kerne. Wo dies der Fall ist, ist demnach die Epithelschicht nicht als einheitlich aufzufassen, sondern als Confluenzerscheinung benachbarter Zapfen. Andrerseits sind die scheinbaren Inseln in der That nur Halbinseln, deren isthmus auf anderen (tieferen oder höheren Schnitten) zu finden ist. So gleicht das ganze einem vielfach verästelten Baum mit teilweise verschlungenen und verwachsenen Zweigen. Zu bemerken ist noch, dass jeder der längeren Kernausläufer eigens vascularisirt ist, was bei der schwachen Vergrösserung nicht überall ersichtlich zu machen anging, jedoch bei G′ deutlich erhellt.

Papilläres Fibroepitheliom.

Tafel XXXVI.

Fig. 1.

Dies Präparat stammt von der epiglottis eines neunjährigen Mädchens, welches an multiplen Recidiven blumenkohlähnlicher Geschwülste in Kehlkopf und trachea zu Grunde gegangen war.

Man sieht auf dem (sagittalen) Schnitt in der Tiefe die Durchschnitte des Knorpel's. Darüber folgt eine reiche Schicht von lockeren, auseinandergedrängten Fasern (G) und hyalin degenerirten Gewebsinseln (d), dieser eine derbe Bindegewebslage, deren oberste Schichten dichte Kleinzelleninfiltrate zeigen. Die Epithelschicht ist auch hier wieder teilweise enorm verdickt, ihre Grenze zum basalen Gewebe wellen- und zapfenförmig durch Vorragungen des letzteren verschoben. Auch die Durchwachsungen seitens in anderem Horizont wurzelnder Ausläufer sind sichtbar. Während aber dort ausschliesslich Wucherungen der Basis die Gestaltveränderung bedingten, also eine excentrische Geschwulstbildung hervortrat, sehen wir hier ausserdem noch das Epithel selbst an einer Stelle activ vordrängen, sich gegen die Tiefe in einem Zapfen erstrecken, der schon beinahe das tiefere Gewebsstratum erreicht hat. Es hat also eine Aufzehrung des normalen Gewebes durch die epitheliale Neubildung begonnen, was der Wucherung den Charakter der Bösartigkeit aufdrückt. Dies berechtigt, dieselbe als

d e s t r u i r e n d e s p a p i l l ä r e s E p i t h e l i o m

aufzufassen.

Bei stärkerer Vergrösserung sieht man als Bestätigung dieses Verhaltens an den mit b bezeichneten Zapfen die Grenze zwischen Epithel und Rundzelleninfiltrat derart undeutlich, dass man an diesen Stellen das Epithel direct in's Bindegewebe hineinwandernd annehmen kann.

Fig. 2.

Der Kehlkopf eines 42jährigen Mannes war bereits vor 4 Jahren zum erstenmal von multiplen Himbeergeschwülsten gereinigt worden. Nach zwei Jahren keine

Spur von Recidiv. Nach abermals 2 Jahren wieder alles von blassroten papillären Tumoren erfüllt. Das Präparat ist dem einen Stimmband (an der Leiche) entnommen. Zahlreich sind hier die Excrescenzen des Bindegewebes, bedeckt mit dünnschichtigem Epithel. Aber in dickeren Strängen (E) sieht man das letztere auch in der Tiefe bis zur Drüsenschicht (D) vordringen, also normales Gewebe durch excentrisches atypisches Wachstum verdrängend. Immerhin ist die Richtung dieser Zapfen noch einigermassen parallel der Oberfläche, so dass es gerechtfertigt erscheint, die Geschwulst noch nicht als Carcinom, sondern im Hinblick auf die offenbar gleichartige Oberflächenwucherung als

destruirendes papilläres Epitheliom

anzusprechen.

Fig. 3.

Darstellung der Stimmbandleisten, Frontalschnitt des freien Stimmbandrandes, rechts der obere, (o) links der untere (u) Teil desselben. Die Leisten verlaufen, wie man sieht, hauptsächlich auf der unteren Hälfte der Stimmbänder und zwar von vorn nach hinten ziemlich parallel untereinander. In dem zu Grunde liegenden Präparat sieht man ausserdem die Erscheinungen chronischen Katarrh's in dem um die Gefässe (G) reichlich angehäuften Rundzelleninfiltrat.

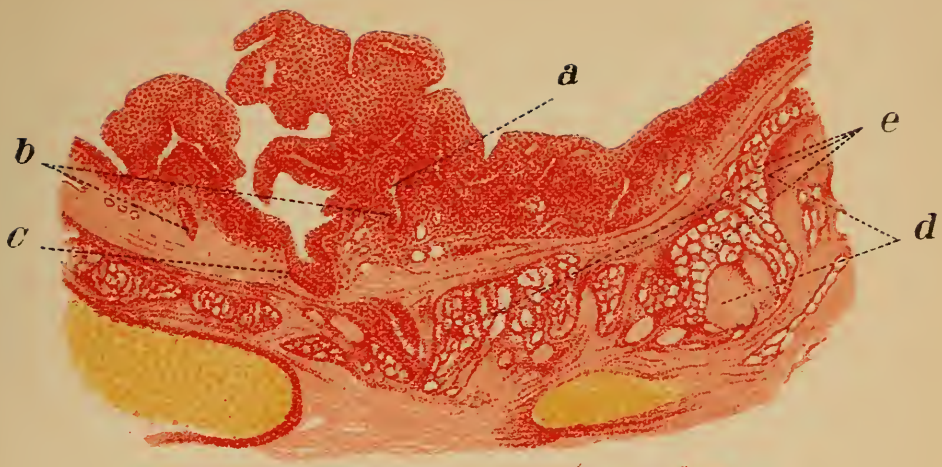

Fig. 1. *Vergr.* $^{20}/_{1}$

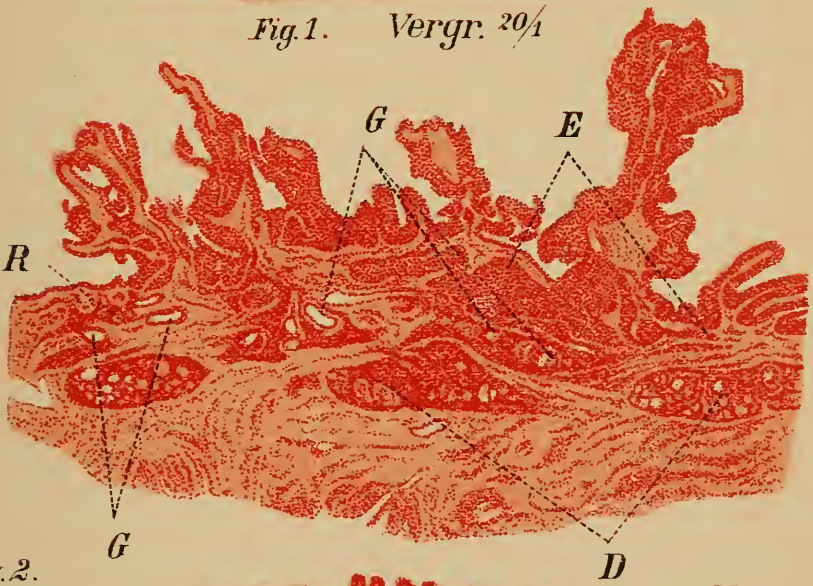

Fig. 2. *Vergr.* $^{18}/_{1}$

Fig. 3. *Vergr.* $^{18}/_{1}$

Lith. Anst. v. F. Reichhold, München.

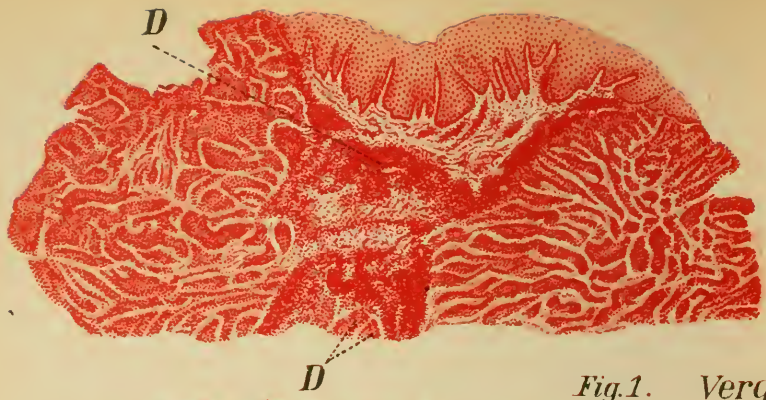

Fig.1. *Vergr.* 16/1

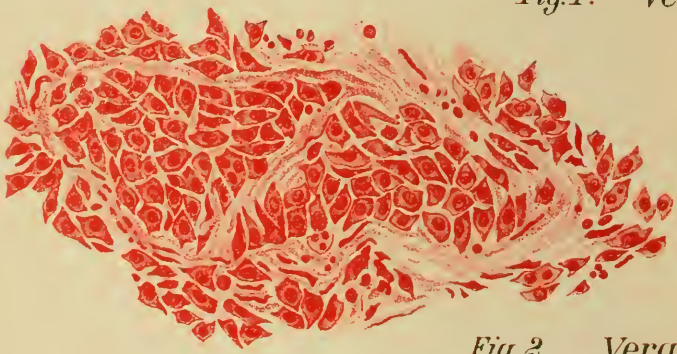

Fig.2. *Vergr.* 300/1

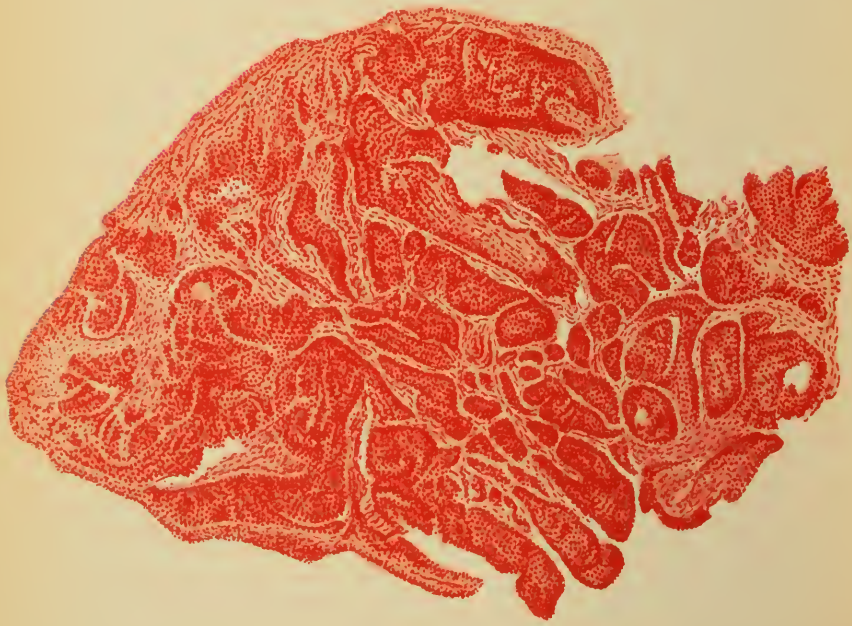

Fig.3. *Vergr.* 20/1

Lith.Anst.v. F. Reichhold, München.

Tafel XXXVII.

Fig. 1 und 2.

Ein Stück der in Taf. XXIV Fig. 3 erscheinenden Geschwulst ist hier geschnitten. Nur der mittlere Teil der Oberfläche ist von einem in dicken Zapfen gewucherten Epithel bedeckt; unter diesem liegt ein von dichtesten Rundzellengruppen durchsetztes weiches Bindegewebe mit Drüsengruppen (D), welche sich wie ein Keil zwischen die seitlich sichtbaren Teile eingeschoben haben. Diese bestehen fast durchgehend aus einem unregelmässigen Netz epithelähnlicher Zellstränge, welche nur schmale Bindegewebsstreifen zwischen sich lassen, eine Geschwulst von alveolärem Charakter.

Die stärkere Vergrösserung (Fig. 2) zeigt uns die Natur der das Geschwulstparenchym bildenden Zellen. Dieselben ähneln sehr den Epithelien des Nierenbecken's in ihrem klumpigen Körper mit oft spitzen Ausläufern. Einige sind mehrkernig, also wohl in der Vermehrung begriffen. Aber keine liegt der anderen direkt an, zwischen allen ziehen sich feine interstitielle Gewebsstreifen hin und beweisen so den bindegewebigen Charakter auch dieser epitheloïden Gebilde. Nach ihrer Lage und Gestalt dürften sie wohl als Degenerationen des Lymphspaltenendothel's angesehen werden. Es handelt sich also um ein

Alveolar-Sarkom.

Fig. 3.

Ein äusserlich recht ähnliches Bild wie das vorige: massenhafte, jedoch im einzelnen viel grössere Kolben und Ballen epitheloïden Aussehen's, durch wenig Binde-

gewebe geschieden. Die links gelegene Oberfläche trägt kein Epithel, sondern zeigt grossenteils nacktes Bindegewebe, dessen Rundzellen jedoch gegen das Freie hin sich in einem schmalen dichten Saum angeordnet haben, der durch diese Structur derart einem Epithel ähnlich sieht, dass nur bei starker Vergrösserung seine wahre Beschaffenheit zu erkennen ist, ein Pseudoepithel.

Die Geschwulstzellen selbst erweisen sich aber als lückenlos zusammenhängende wahre Epithelien. Die Geschwulst, welche makroskopisch auf Taf. XXVII Fig. 1 erscheint, ist sonach ein

Carcinom.

Tafel XXXVIII.

Fig. 1.

Dicke glatte Geschwulst vom linken processus vocalis eines 26jährigen Mannes. Ein mehrschichtiges, ziemlich gleichmässig dickes Pflasterepithel überzieht eine ungefähr ebenso starke Lage derben Spindelzellengewebes. Der Innenraum ist aus einem lockeren, zellarmen, vielfach durch Lücken gespaltenen Bindegewebe aufgebaut, in welchem sich weite leere Hohlräume mit dünnen Wandungen aufthun; letztere sind von einschichtigem Endothel (En) ausgekleidet und als erweiterte Lymphspalten resp. Lymphgänge aufzufassen. Ein Teil des Stützgewebes (a) ist auch bei stärkerer Vergrösserung kernlos und überhaupt nur aus structurlosen Schollen gebildet, also in regressiver Metamorphose begriffen. Diese sowie die Spaltbildungen sind als Erscheinungen von Oedem zu betrachten. Die Geschwulst ist also ein

ödematöses Lymphangiofibrom.

Fig. 2.

Eine hellrote glatte Geschwulst vom rechten Stimmband eines älteren Mannes weist ähnliche Beschaffenheit des Ueberzuges, sowie des Innern auf. Unterscheidend ist nur eine lebhaftere Wucherung des Epithel's (E) auch in der Tiefe in Zapfenform, ferner der grössere Reichtum an Zellen auch im Inneren und das Auftreten weiter Spalten ohne Endothelauskleidung. Also sind diese hier nicht als Lymphgefässe, sondern nur als mechanische Auseinanderdrängung durch Oedem zu erklären. Auch hier fehlen nicht die Zeichen letzterer Veränderung im noch zusammenhängenden Gewebe (bei „Ö"), sowie die Ernährungsstörung in Form von Structurverlust (bei „a").

Da die Lymphspalten selbst nur in geringstem Masse beteiligt sind, kennzeichnet sich die Geschwulst im wesentlichen als

ödematöses Fibrom.

(Taf. XXXVIII.)

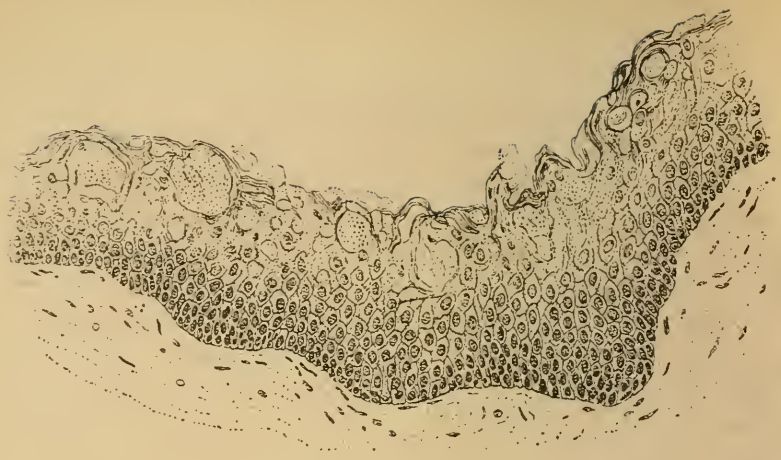

Fig. 24.

Die beistehende Zeichnung stellt einen Teil des Epithelüberzuges des oben beschriebenen Präparates dar. Die obere Hälfte des Epithelsaumes ist in vollständiger Umwandlung begriffen. Je näher der Oberfläche, desto grösser werden die, am Grund ziemlich kleinen, Zellen, desto gekörnter ihr Protoplasma. Zuletzt verschwinden die Grenzen ganz, auch die Keime werden unsichtbar, so dass nur einzelne schattenförmige Zellleiber zu erkennen sind. Diese sind zugleich, teilweise bis auf das 45fache vergrössert und mit Körnchen erfüllt. Endlich deckt das ganze ein mehrfaches stratum dichter kernloser Lamellen, Verhornungsproducte.

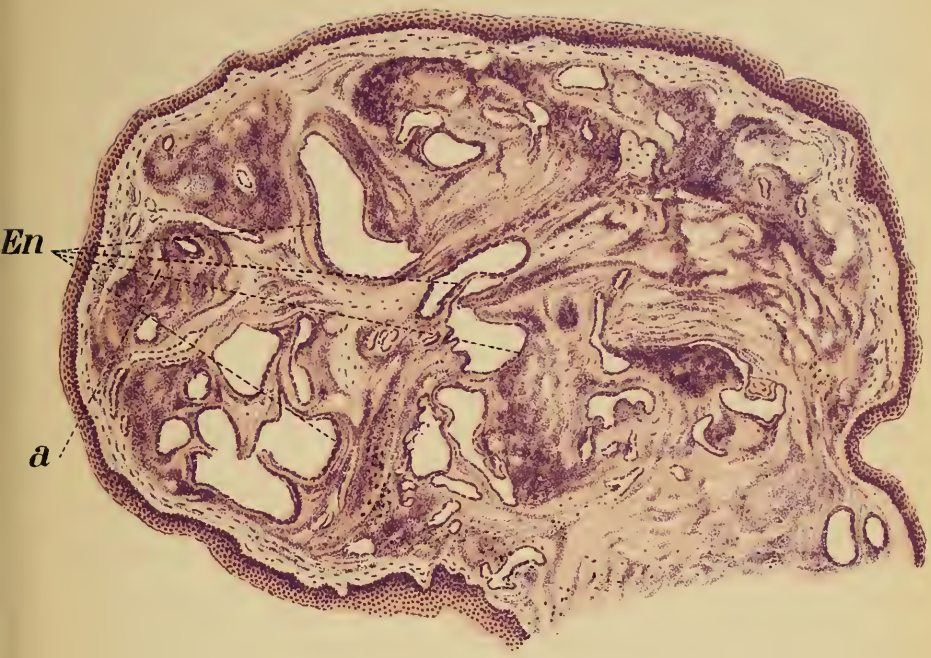

Fig. 1. *Vergr.* 25/1

Fig. 2. *Vergr.* 25/1

Lith. Anst. v. F. Reichhold, München.

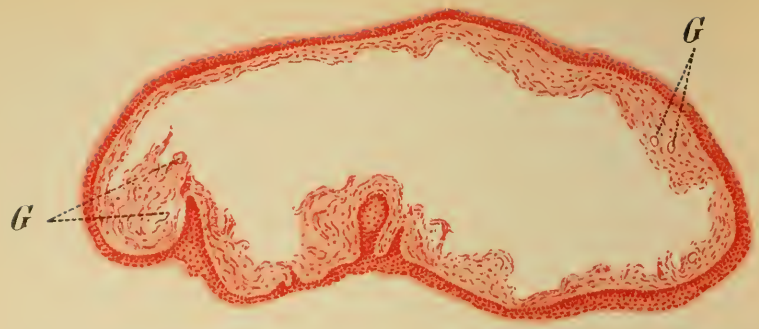

Fig. 1. *Vergr. 20/1*

Fig. 2. *Vergr. 30/1*

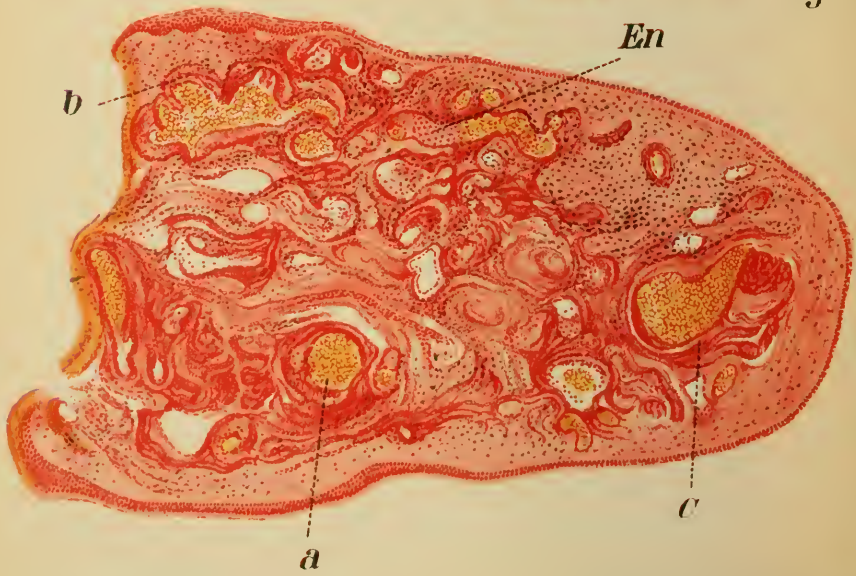

Fig. 3. *Vergr. 25/1*

Lith. Anst. v. F. Reichhold, München.

Tafel XXXIX.

Fig. 1.

Dieses Präparat stellt den Sagittalschnitt eines der beiden symmetrischen Stimmbandgeschwülstchen von Taf. XV, Fig. 2 dar. Dieselben erwiesen sich als hohle mit klarer schleimartiger Substanz erfüllte Säckchen. Der Hohlraum nimmt fast den ganzen Umfang ein. Ihn begrenzt ohne feste Scheidung ein zartfaseriges, mässig zellreiches Bindegewebe mit verdickten Gefässen, überzogen von einer Pflasterepithelschicht, deren Zellen an einzelnen Partien sich stärker schichten, auch hie und da leichte Zapfenbildung nach innen zeigen. Der Hohlraum ist offenbar als Substanzverlust aufzufassen. Seine Deutung wird uns leicht, sobald wir vergleichsweise Fig. 25

Fig. 25.

betrachten. Denken wir uns in dieser den inneren, fast homogenen, von spärlichen Rundzellen durchsetzten Teil ebenso ausgefallen (durch Colliquation und Resorption des degenerirten), wie dies in jener stellenweise bereits der Fall ist, so erhalten wir ein fast brüderlich ähnliches Bild, wie das vorliegende, es bleibt nur mehr die schmale aus festerem Bindegewebe aufgebaute Randzone übrig. Wir haben es also mit einer

Resorptionscyste in einem weichen Fibrome

zu thun.

(Taf. XXXIX.)

Sahen wir in den vorhergehenden drei Fällen die Lymphorgane besonders erkrankt, so fallen uns bei den nächsten hauptsächlich die Gefässe als pathologisch auf.

Das Präparat von

Fig. 2

entstammt einem auf dem linken Stimmband eines 48-jährigen Mannes aufsitzenden, glatten, weichen tumor. Dickes, glatt geschichtetes Epithel mit derben Verhornungslamellen bedeckt, umkleidet einen ovalen Kern, der riesige Convolute blutführender Hohlräume in 3 Gruppen, welche durch Bindegewebsstränge geschieden sind, umfasst. Die Wandung derselben enthält (bei starker Vergrösserung sichtbar) alle Bestandteile von Arterienwänden, es sind also erweiterte und teilweise confluirende Gefässe. Die Wand des rechts gelegenen Raumes zeigt auch Verdickungen, welche sogar spornförmig in das lumen vorragen, also Zeichen einer hypertrophischen Endoarteritis. Das ganze ist als reines

Angiom

zu bezeichnen.

Fig. 3.

Nicht so umfangreich ist hier die Gefässentwickelung, doch drückt sie immerhin noch der Geschwulst ihren Stempel auf. Wir können allerdings hier trotz der sichtlichen Erweiterung jeden der Hohlräume noch als Gefäss, als Arterie, ansprechen. Durchweg waltet aber hier die starke Wucherung der Wandung nach aussen und innen, die Endo- und Periarteritis vor, welche an einzelnen Stellen in extrem concentrischem Wachstum sogar zur Obliteration, sonst hauptsächlich zur Sporenbildung in das lumen hinein geführt hat.

Dass dabei die Gefässe auch in der Länge gewachsen, zeigen die Schlängelungen des Stückes En, auf dessen Schrägschnitt man übrigens eine Flächenaufsicht des Endothels geniesst. Diese Geschwulst zeigt also mehr Mischtypus und verdient den Namen eines

Angiofibroma.

Tafel XL.

Fig. 1.

Auch lebhafte Gefässbeteiligung, doch anderer Art, zeigt dieser Schnitt, der Geschwulst von Taf. XXVII Fig. 2 entstammend.

Die hypertrophische und verhornte Epitheldecke umgibt einen Bindegewebskern, welcher, von zahlreichen (erweiterten) Lymphspalten durchsetzt, der makroskopisch durch die gallertartige Beschaffenheit schon angedeuteten ödematösen Durchtränkung entspricht. Die Zellen sind darin ziemlich spärlich gesät. Massenhaft, besonders im rechtsseitigen Teil, erscheinen Verzweigungen kleiner Arterien mit dicht infiltrirter und verdickter Wand, jedoch ohne Lumenerweiterung. So machen dieselben keinen entzündlichen Eindruck, sondern den der reinen Hyperplasie. Die concentrische Form derselben hat vielfach zu Obliterationen geführt, daher vielleicht durch Stauung das Oedem. Wir sehen also ein

ödematöses Angiofibrom

vor uns.

Fig. 2.

Auch an diesem Schnitt, der dem in Taf. V Fig. 1 abgebildeten Hinterwandzacken entspricht, fällt uns zunächst ausser der enormen Pflasterepithelwucherung die Gefässerkrankung auf. Zahlreiche kleine Gefässlumina (G) sind sichtbar, einige davon erweitert. Die Mehrzahl lässt nur eine geringe gleichmässige Verdickung der Wand (media) erkennen, während an anderen die geradezu enorme Umwallung mit Rundzellen ins Auge springt. Stellenweise hat dieselbe sogar das Gefässlumen überflutet und ist rechts oben mehrfach im Begriff auch das Epithel anzufressen. Das ist keine einfache Gefässwandentzündung mehr, die Gleichartigkeit der dichtgedrängten Zellen und ihre Einbettung in ein areoläres leichtes Gewebe (bei stärkerer Vergrösserung sichtbar), sowie die kugelige Anhäufung kennzeichnen auch makroskopisch den Process als

syphilitische Meso- und Periarteriitis mit Uebergang in Gummabildung.

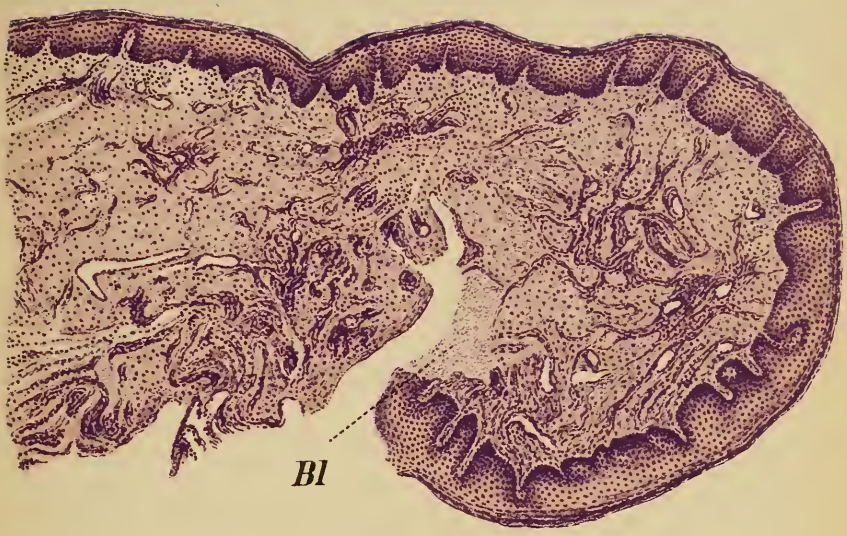

Fig. 1. *Vergr. 20/1*

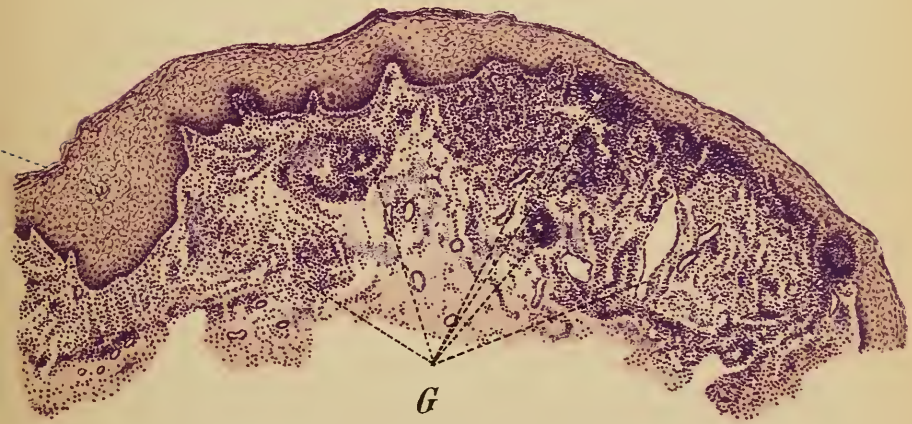

Fig. 2. *Vergr. 20/1*

Lith. Anst. v. F. Reichhold, München.

Fig. 1. *Vergr.* 20/1

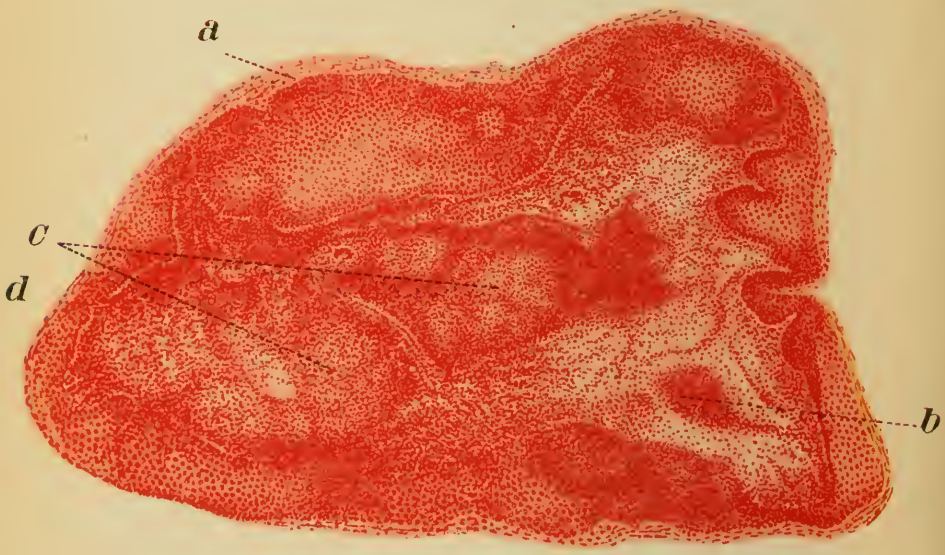

Fig. 2. *Vergr.* 25/1

Lith. Anst. v. F. Reichhold, München.

Tafel XLI.

Fig. 1.

Eine der in Taf. V Fig. 3 dargestellten Wucherungen der Hinterwand wurde mittels galvanokaustischer Schlinge abgetragen, wobei sie sich als ganz aussergewöhnlich hart erwies. Der Horizontalschnitt zeigt einen rundlichen Hügel, hauptsächlich aus Bindegewebe bestehend, doch von einem stellenweise sehr mächtigen Epithel bedeckt, welches sich besonders links in weitgreifenden Ausläufern zwischen das basale Gewebe schiebt. Letztere Art der Wucherung erhellt besonders aus der Glätte der freien Oberfläche. Teilweise zeigen sich in diesen Epithelmassen Lücken, jedenfalls als Querschnitte von Einsenkungen zu deuten. Die Mitte der Basis nehmen zahlreiche Drüsen (D) ein, deren teils erhebliche Vergrösserung, teils gestaltliche Veränderung zu unregelmässigen Figuren auf Wucherung ihrer Wand hindeutet. Dieselben umgibt ein verschieden dichtes Kleinzelleninfiltrat. Ein gleiches umzieht die sichtbaren Gefässe, G. Das Lumen einzelner dieser letzteren ist aber auch erheblich verengt durch mächtige Verdickungen der Innenwand, die an einer Stelle (a) sogar pilzförmig sich erheben; eine ausgesprochene Form der Endoarteriitis hyperplastica, welche ebenso wie die Periarteriitis dem eigentlich luëtischen Ursprung der Geschwulst sehr gut entspricht. Im übrigen verrät sich derselbe durch gar nichts, es ist im wesentlichen eine Ueberbildung sämmtlicher Schleimhautelemente ohne typische Erscheinungen. so dass der tumor nicht als specifischer, sondern nur als

postsyphilitische entzündliche Hyperplasie

gedeutet werden kann. Die mutmassliche Veranlassung zu seinem Wachstum haben wir schon oben (Taf. V) angedeutet.

(Taf. XLI.)

Fig. 2.

Das Präparat entstammt dem auf Taf. XVIII Fig. 3 abgebildeten Fall, es ist ein Frontalschnitt aus der Geschwulst des Taschenbandes. Auf den ersten Blick erscheint dieselbe nun als harte Warze, denn man sieht eine ungemein mächtige Epitheldecke, deren oberste Lagen abgeplattet, teilweise keine Kernfärbung mehr zeigen, also verhornt sind. Rechts senkt sich das Epithel auch zapfenförmig in die Tiefe. Aber der Kern ist auch nichts weniger als normal. Er zeigt drei Infiltrationsgruppen, eine ganz kleine (b) rechts unten und zwei grosse aneinanderstossende (c, d), welche fast das ganze Innere einnehmen und wiederum aus kleinen runden Zellcomplexen zusammengesetzt sind, deren Mitte heller, der Rand dunkler erscheint, da an demselben sich die Zellen in dichterer Schicht häufen. Ausserdem sieht man dichteres Infiltrat die Züge kleiner Gefässe begleiten, als Zeichen der Periarteritis.

Stärkere Vergrösserung lässt nur lauter ziemlich gleich grosse Rundzellen in ungleichmässiger Dichte erkennen, keine Riesenzellen. Die Zellen selbst sind in einem zarten areolären stroma gebettet, im Centrum der linken grossen Gruppe sind sie zerstreut und teilweise nicht mehr gut gefärbt.

Wir wissen ohnedies schon aus der Krankengeschichte, dass Syphilis vorliegt. Aber auch der histologische Befund würde allein schon diese Diagnose ermöglichen. Es sind

confluirende Gummata in der Tiefe mit secundärer Hyperplasie der Oberflächenelemente.

Tafel XLII.

Fig. 1

ist ein auf die Oberfläche senkrechter Schnitt des Geschwür's der epiglottis auf Taf. V. Fig. 1.

Das derbe Grundgewebe weist zahlreiche sklerosirte Arterien auf; darüber sieht man ein Lager tubulöser Drüsen, deren oberste bereits durch massenhafte kleine, gleichmässig gedrängte Rundzellen aufgesogen werden. Diese letzteren ragen dann plötzlich in's Freie hinaus, das Epithel ist total verloren gegangen und die Defectbildung hat also fast die Drüsenschicht erreicht. Das gleichmässige (areoläre) Infiltrat ist gummöser Natur, das ganze ein

Ulcus syphiliticum.

Fig. 2

ist der Horizontalschnitt eines einer tuberculösen Leiche entnommenen Kehlkopfes, der kaum eine leichte Faltung der Hinterwandvorderfläche erkennen liess. Der Schnitt zeigt nun, dass dieser leichten Veränderung bereits die ersten Zeichen der Infection zu Grunde lagen. KK sind die quergeschnittene Aryknorpel, M Muskelbündel, D Drüsen. Gerade in der Mitte ist das Epithel E warzenartig vielschichtig verdickt und bildet einen kleinen Hügel, der makroskopisch als die ominöse interarytaenoïdale Zacke erscheinen würde. Dicht darunter sieht man kleine Rundzellenconglomerate T, die sich bei stärkerer Vergrösserung als echte Tuberkelinfiltrate entpuppen. Die reactive Wucherung des Epithel's setzt sich übrigens, wenn auch in bescheidenerem Masse, noch seitlich auf der Oberfläche fort.

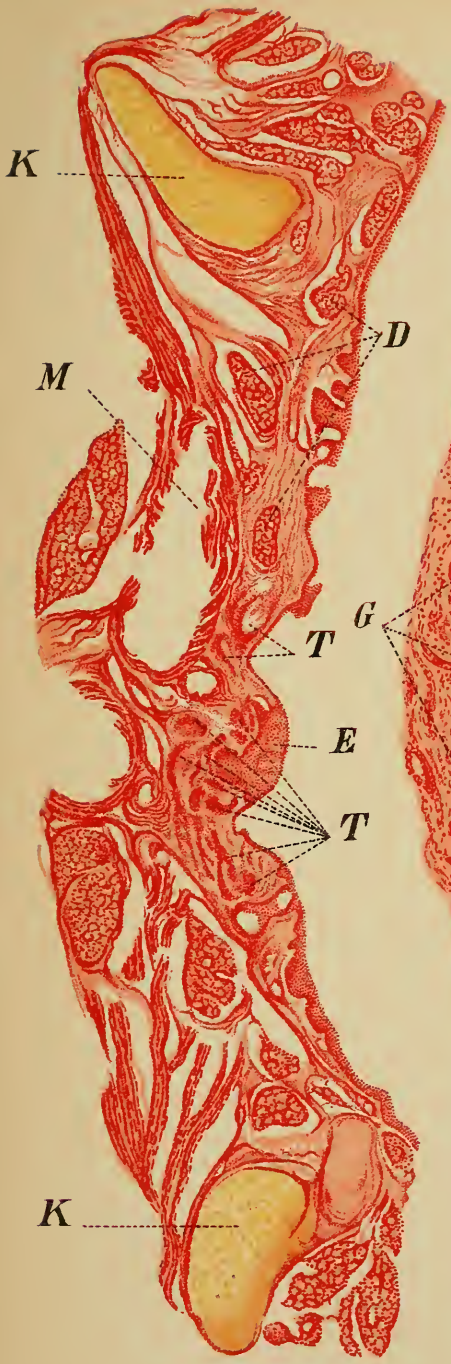

Fig. 2.

Fig. 1.

Lith. Anst. v. F. Reichhold, München.

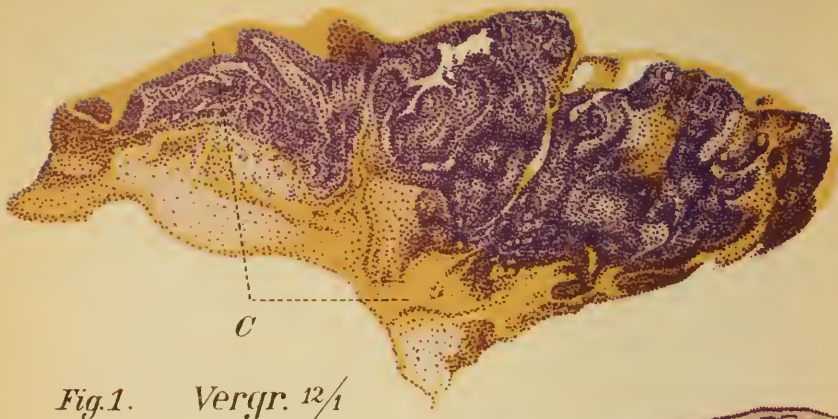

Fig. 1. *Vergr.* 12/1

Fig. 2. *Vergr.* 10/1

Lith. Anst. v. F. Reichhold, München.

Tafel XLIII.

Fig. 1.

Mittels Curette wurde dem Kehlkopf eines an tuberculösem geschwulstartigem Infiltrat der Hinterwand leidenden Mannes das hier geschnittene Stück entnommen.

Im wesentlichen ist ein Conglomerat tuberculöser Wucherungen zu sehen, welche vielfach mit einander verschmolzen sind. Dieselben sitzen einem derben bindegewebigen Grundstocke (links unten) auf, der auch die Schnittlinie begrenzt und damit anzeigt, dass letztere innerhalb des gesunden verläuft. (Die gelben Partien sind nicht Gewebe, sondern mitgeschnittene Einbettungsmasse.)

Fig. 2.

Der Horizontalschnitt eines Kehlkopfes, der deutlich starres, blasses, prominentes Infiltrat der Hinterwand zeigte, entnommen einer tuberculösen Leiche.

Ein tiefer, von dünner Epithelschicht ausgekleideter Spalt trennt zwei mächtige Infiltratgruppen. In der Tiefe des Spaltes ist das Epithel von dem zu Tage tretenden Infiltrat teils durchsetzt, teils ganz verdrängt, so dass letzteres nackt daliegt. Das Infiltrat zeigt hier schon einen ausgesprochenen Tuberkelcharakter auch bei der schwachen Vergrösserung: rundliche Anordnung mit hellerer, kernarmer Mitte, den beginnenden Verfall andeutend. Auch das perichondrium des oben liegenden (linken) Aryknorpelquerschnittes zeigt bereits Infiltration. Die, nicht specifische, Reaction des Gewebes zeigt sich hier nicht am Epithel, sondern an den Gefässen, G, deren Wandungen stark verdickt sind: der Beginn des bei Tuberculose recht häufigen Sklerosirungsprocesses.

Tafel XLIV.

Fig. 1

ist der Schnitt einer vom linken Taschenband ausgehenden dickkolbigen, makroskopisch den Anblick eines flachhöckerigen blassen Papillom's bietenden Tumor's vom linken Taschenbande eines 44jährigen Mannes von ungefähr $^3/_4$ m Länge, 6 mm Breite und $^1/_2$ cm Dicke. Noch 3 ähnliche Geschwülste sassen an gleicher Stelle. Sonst war der Kehlkopf intact, auf den Lungen nichts nachzuweisen. Wir sehen ein reichlich in Zapfen verzweigtes Epithel, dessen Zweige auch ganz tief in die Basis hineingreifen (E), wir sehen sogar, genau wie bei den echten papillären Tumoren einen Geschwulstvorsprung so weit sich abspalten, dass er auf dem Querschnitt sich ganz von der Hauptmasse isolirt (1^b). Aber während sonst solche Verästelungen hauptsächlich aus Epithel mit dünnem fibrösen Grundstock bestehen (Taf. XXX Fig. 2), ist diese Abzweigung im Gegenteil nur von einer dünnen Epithelzone überzogen, unter welcher ein schmaler Bindegewebsring einen ganz aus Rundzellen bestehenden rund ovalen Kern umschliesst. Solcher Kerne sehen wir dann massenhaft in der Hauptgeschwulst zu dicken Complexen aufgestapelt, überall mit dichterem Rand, dünnerem Centrum.

Stärkere Vergrösserung zeigt in letzterem auch epitheloïde und Riesenzellen und damit die wahre Natur der Geschwulst. Es ist ein

papillärer Tuberkeltumor.

Fig. 2

ist das Präparat einer der in Taf. XXXII Fig. 2 abgebildeten Geschwülste. Das ganze erscheint zunächst als ein stark zelliges Bindegewebsgebilde. Die Oberfläche ist von einem bald dichteren bald dünneren Zellsaum umgeben, der bei stärkerer Vergrösserung sich ebenfalls als aus Rundzellen zusammengesetzt erweist, also wiederum

ein Pseudoepithel (s. Taf. XXXVII Fig. 3). Im Centrum wird das Infiltrat um die Gefässe herum unregelmässig verdichtet, ohne sich jedoch irgendwo zu typischen Tuberkeln anzuhäufen. Etwas diesen ähnliches findet sich nur an einer Stelle der Oberfläche. Diese Geschwulst ist demnach als

diffuse tuberculöse Hyperplasie

anzusprechen.

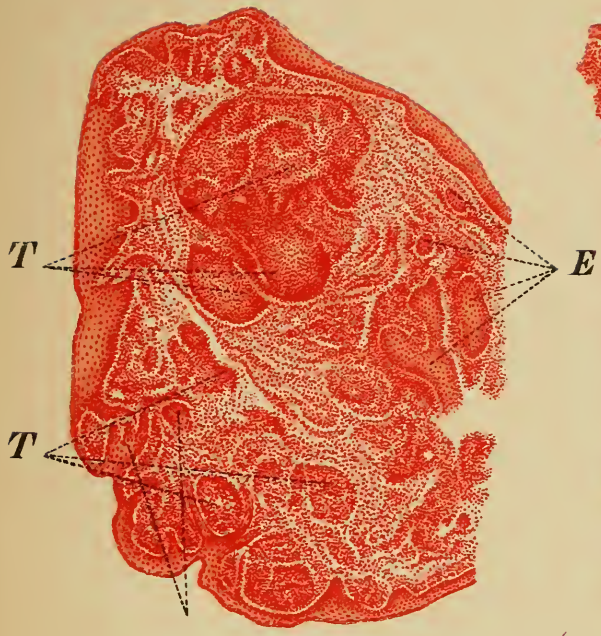

Vergr. 25/1

Fig. 1. a

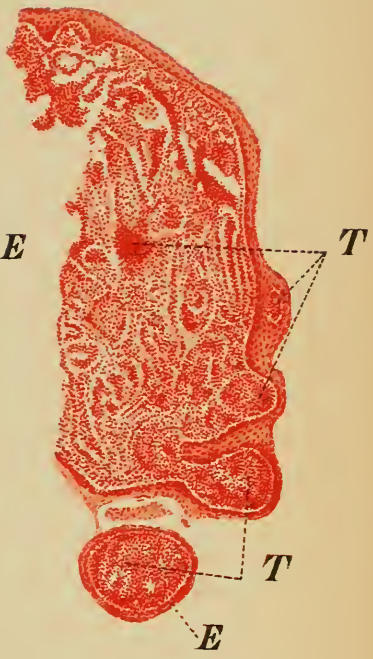

Fig. 1. b

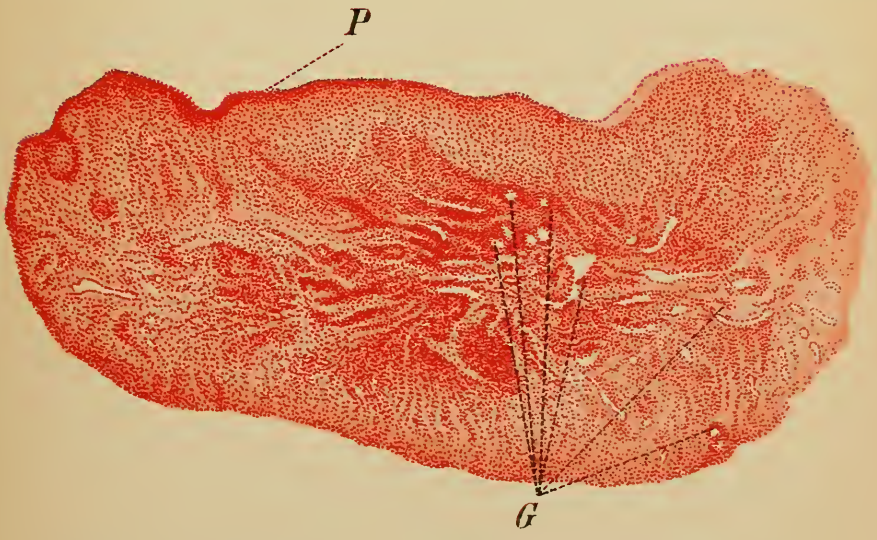

Fig. 2. Vergr. 15/1

Lith. Anst. v. F. Reichhold, München.

Tafel XLV.

Fig. 1.

Der Stimmbandtumor des Falles Taf. XXII Fig. 1 ist parallel der Basis geschnitten. Die groben Höcker der Oberfläche erscheinen auch hier. Sie sind nicht, wie bei indifferenten Tumoren, dem Epithel zu danken, man sieht deutlich ihre Entstehung durch die halbkugeligen Vorragungen rundlicher Tiefeninfiltrate, besonders rechts unten. Diese Infiltrate, innen lockerer, aussen dichter, durchsetzen oder bilden vielmehr die ganze Geschwulst und erhalten im Centrum ihre Stütze in einem derben verzweigten fibrösen Grundstock. Bei stärkerer Vergrösserung erscheinen sie als echte Tuberkel. Jener Grundstock erklärt die Derbheit und Resistenz des Tumor's gegen Zerfall. Es ist also die

fibröse Form des Tuberkeltumor's.

Fig. 2

ist der zur Oberfläche senkrechte Schnitt einer derben als breitbasiger, ziemlich spitzer, Hügel sich von der Vorderwand des rechten Giessbeckenknorpel's erhebenden, Geschwulst bei einer 32jährigen luëtischen und tuberculösen Frau. Der obere Teil des Präparates erscheint nur in Gestalt einer gewöhnlichen Warze: derber Bindegewebsstrang mit mächtigen, teilweise ihn durchsetzenden Pflasterepithelhyperplasieen. In der unteren Hälfte aber ist dieser Stock fast ganz durch eine Reihe grösserer und kleinerer (echter) Tuberkelinfiltrate ersetzt, welche aber immer noch in straffe Faserzüge eingebettet erscheinen. So erscheint der tumor ähnlicher den bei Syphilis vorkommenden Neubildungen und ist mit Wahrscheinlichkeit als

Tuberkelbildung in einem Fibro-epitheliom

anzusprechen.

Sahen wir im vorhergehenden die Tuberkelbildung oberflächlich oder tiefer in infiltrirender Weise vorgehen, so demonstriren die folgenden Präparate die freien Geschwülste, wie sie sehr häufig der gleichen Ursache entsprechen.

Tafel XLV.

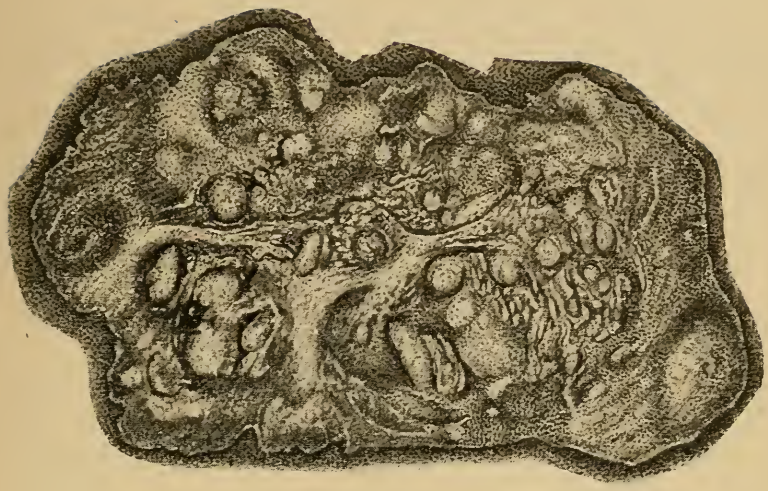

Fig. 1.

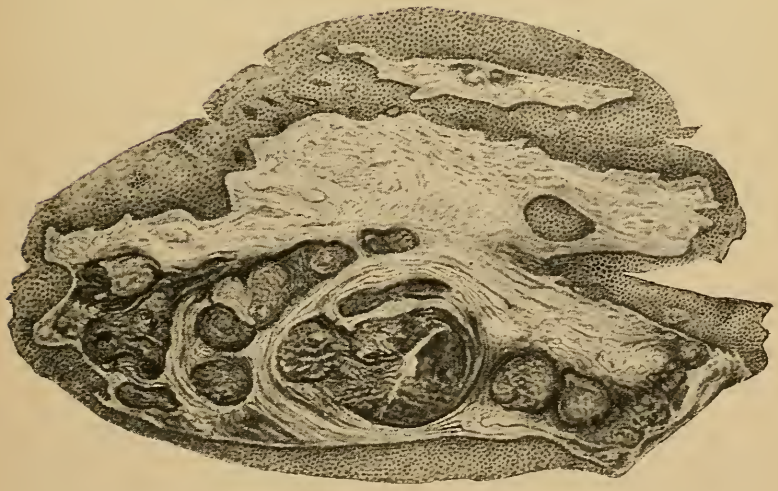

Fig. 2.

Lehmann's medicin. Handatlanten,

nebst kurzgefassten Lehrbüchern.

Herausgegeben von

Prof. Dr. **O. Bollinger**, Dr. **L. Grünwald**, Prof Dr. **O. Haab**, Prof. Dr. **H. Helferich**, Privatdocent Dr. **A. Hoffa**, Prof. Dr. **E. von Hofmann**, Dr. **Chr. Jakob**, Privatdocent Dr. **C. Kopp**, Prof. Dr. **K. B. Lehmann**, Prof. Dr. **Mračeк**, Privatdocent Dr. **O. Schäffer**, Docent Dr. **O. Zuckerkandl**, u. a. m.

Bücher von hohem wissenschaftlichen Werte, in bester Ausstattung, zu billigem Preise,

das waren die drei Hauptpunkte, welche die Verlagsbuchhandlung bei Herausgabe dieser Serie von Atlanten im Auge hatte. Der grosse Erfolg, die allgemeine Verbreitung (die Bände sind in neun verschiedene Sprachen übersetzt) und die ausserordentlich anerkennende Beurteilung seitens der ersten Autoritäten, sprechen am besten dafür, dass es ihr gelungen ist, ihre Idee in der That durchzuführen, und in diesen praktisch so wertvollen Bänden hohen wissenschaftlichen Gehalt mit vollkommener bildlicher Darstellung verbunden zu haben.

Von Lehmann's medicin. Handatlanten sind Uebersetzungen in dänischer, englischer, französischer, holländischer, italienischer, russischer, schwedischer, spanischer und ungarischer Sprache erschienen.

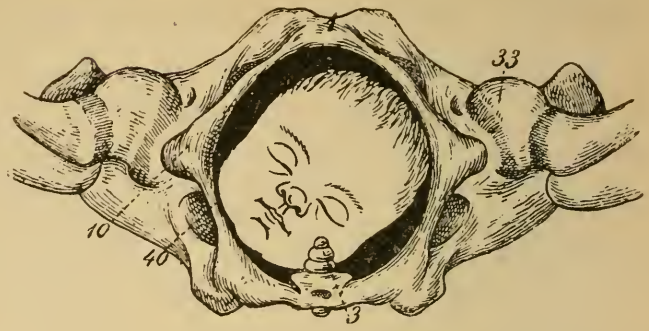

Lehmann's medicin. Handatlanten.

I. Band:

Atlas und Grundriss

der

Lehre vom Geburtsakt

und der operativen

Geburtshilfe

dargestellt in 126 Tafeln in Leporelloart

nebst kurzgefasstem Lehrbuche

von **Dr. O. Schäffer,**

Privatdocent an der Universität Heidelberg.

126 in zweifarbigem Druck ausgeführte Bilder.

Preis elegant gebunden Mk. 5.—.

3. gänzlich umgearbeitete Auflage.

Die Wiener medicinische Wochenschrift schreibt:

— — Die kurzen Bemerkungen zu jedem Bilde geben im Verein mit demselben eine der anschaulichsten Darstellungen des Geburtsaktes, die wir in der Fachliteratur kennen.

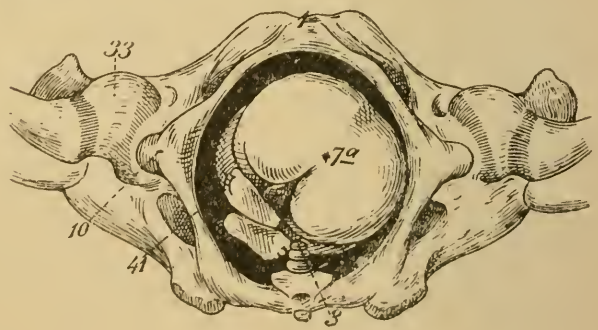

Band II:

Atlas u. Grundriss der Geburtshilfe.

II. Teil: **Anatomischer Atlas der geburtshilflichen Diagnostik und Therapie.** Mit 145 farbigen Abbildungen und 220 Seiten Text.

Von **Dr. O. Schäffer,** Privatdozent an der Universität Heidelberg

Preis eleg. geb. *M.* 8.—.

Der Band enthält: Die Darstellung eines jeden normalen und pathologischen Vorganges der Schwangerschaft und der Geburt, und zwar fast ausschliesslich Originalien und Zeichnungen nach anatomischen Präparaten.

Der beschreibende Text ist so gehalten, dass er dem studierenden **Anfänger** zunächst eine knappe, aber umfassende Uebersicht über das gesamte Gebiet der Geburtshilfe gibt und zwar ist diese Uebersicht dadurch sehr erleichtert, dass die Anatomie zuerst eingehend dargestellt ist, aber unmittelbar an jedes Organ, jeden Organteil, alle Veränderungen in Schwangerschaft, Geburt, Wochenbett angeschlossen, und so auf die klinischen Beobachtungen, auf Diagnose, Prognose, Therapie eingegangen wurde. Stets wird ein Vorgang aus dem andern entwickelt! Hierdurch und durch zahlreich eingestreute vergleichende und Zahlen-Tabellen wird die mnemotechnische Uebersicht sehr erleichtert.

Für **Examinanden** ist das Buch deshalb brauchbar, weil auf Vollständigkeit ohne jeden Ballast eine ganz besondere Rücksicht verwandt wurde. Für **Aerzte** weil die gesamte praktische Diagnostik und Therapie mit besonderer Berücksichtigung der Uebersichtlichkeit gegeben wurde, unter Hervorhebung der anatomischen Indicationsstellung; Abbildungen mehrerer anatomischer Präparate sind mit Rücksicht auf forense Benützung gegeben. Ausserdem enthält das Buch Kapitel über geburtshilfliche Receptur, Instrumentarium und Antiseptik.

Die einschlägige normale und pathologische Anatomie ist in einer Gruppe zusammengestellt einschliesslich der Pathologie der Becken, die Mikroskopie ist **erschöpfend** nach dem heutigen wissenschaftlichen Standpunkte ausgearbeitet.

Jede anatomische Beschreibung ist unmittelbar gefolgt durch die daran anschliessenden und daraus resultierenden physiologischen und klinischen Vorgänge. Der Band enthält somit nicht nur einen ausserordentlich reichhaltigen Atlas, sondern auch ein vollständiges Lehrbuch der Geburtshilfe.

Urteil der Presse.

Münchener medicinische Wochenschrift 1894 Nr. 10. Ein Atlas von ganz hervorragender Schönheit der Bilder zu einem überraschend niedrigen Preise. Auswahl und Ausführung der meisten Abbildungen ist gleich anerkennenswert, einzelne derselben sind geradezu mustergiltig schön. Man vergleiche z. B. mit diesem Atlas den bekannten von Auvard; ja selbst gegen frühere Publikationen des Lehmann'schen Verlags medicinischer Atlanten bedeutet das vorliegende Buch einen weiteren Fortschritt in der Wiedergabe farbiger Tafeln. Verfasser, Zeichner und Verleger haben sich um diesen Atlas in gleicher Weise verdient gemacht — und ein guter Atlas zu sein, ist ja die Hauptaufgabe des Buches.

Der Text bietet mehr, als der Titel verspricht: er enthält — abgesehen von den geburtshilflichen Operationen — ein vollständiges Compendium der Geburtshilfe. Damit ist dem Praktiker und dem Studierenden Rechnung getragen, welche in dem Buche neben einem Bilderatlas auch das finden, was einer Wiedergabe durch Zeichnungen nicht bedarf.

Das Werkchen wird wohl mehrere Auflagen erleben. Als Atlas betrachtet, dürfte das Buch an Schönheit und Brauchbarkeit alles übertreffen, was an Taschen-Atlanten überhaupt und zu so niedrigem Preise im besonderen geschaffen wurde.

Lehmann's medicin. Hand-Atlanten

Band III:

Handatlas u. Grundriss der Gynäkologie.

In 64 farbigen Tafeln mit erklärendem Text.

Von **Dr. O. Schäffer,** Privatdozent an der Universität Heidelberg.

Preis eleg. geb. *M.* 10.—.

Der Text zu diesem Atlas schliesst sich ganz an Band I u. II an und bietet ein vollständiges Compendium der Gynäkologie.

Urteile der Presse:

Medicinisch-chirurg. Central-Blatt 1893 Nr. 35: Der vorliegende Band der von uns schon wiederholt rühmlich besprochenen Lehmann'schen medicinischen Atlanten bringt eine Darstellung des gesamten Gebietes der Gynaekologie. Die trefflich ausgeführten Abbildungen bringen Darstellungen von klinischen Fällen und anatomischen Präparaten, wobei besonders hervorzuheben ist, dass jeder einzelne Gegenstand von möglichst vielen Seiten, also aetiologisch, in der Entwickelung, im secundären Einfluss. im Weiterschreiten und im Endstadium oder der Heilung dargestellt ist, und dass die Abbildungen von Präparaten wieder durch schematische und halbschematische Zeichnungen erläutert sind. Der Text zerfällt in einen fortlaufenden Teil, der von rein praktischen Gesichtspunkten bearbeitet ist und in die Erklärung der Tafeln, welche die theoretischen Ergänzungen enthält. Ausführliche Darlegungen über den Gebrauch der Sonde, der Pessarien werden vielen Praktikern willkommen sein. Eingehende Berücksichtigung der Differentialdiagnose, sowie Zusammenstellung der in der Gynaekologie gebräuchlichen Arzneimittel, sowie deren Anwendungsweisen erhöhen die praktische Brauchbarkeit des Buches.

Therapeutische Monatshefte: Der vorliegende Band reiht sich den Atlanten der Geburtshilfe desselben Autors ebenbürtig an. Er entspricht sowohl den Bedürfnissen des Studierenden wie denen des Praktikers. Der Schwerpunkt des Werkes liegt in den Abbildungen. In den meisten Fällen sind diese direkt nach der Natur oder nach anatomischen Präparaten angefertigt. Manche Zeichnungen sind der bessern Uebersicht wegen mehr schematisch gehalten. Auch die einschlägigen Kapitel aus der Hystologie (Tumoren, Endometritisformen etc.) sind durch gute Abbildungen vertreten. Besonders gelungen erscheinen uns die verschiedenen Spiegelbilder der Portio. Jeder Tafel ist ein kurzer begleitender Text beigegeben. Der 2. Teil des Werkes enthält in gedrängter Kürze die praktisch wichtigen Grundzüge der Gynaekologie; übersichtlich sind bei jedem einzelnen Krankheitsbilde die Symptome, die differentiell-diagnostisch wichtigen Punkte u. s. w. zusammengestellt. *Feis (Frankfurt a. M.).*

Lehmann's medic. Hand-Atlanten.

Band IV:

Atlas der Krankheiten der Mundhöhle, des Rachens und der Nase.

In 69 meist farbigen Bildern mit erklärendem Text von

Dr. L. Grünwald.

Preis eleg. geb. *M.* 6.—.

Der Atlas beabsichtigt, eine Schule der semiostischen Diagnostik zu geben. Daher sind die Bilder derart bearbeitet, dass die einfache Schilderung der aus denselben ersichtlichen Befunde dem Beschauer die Möglichkeit einer Diagnose bieten soll. Dem entsprechend ist auch der Text nichts weiter, als die Verzeichnung dieser Befunde, ergänzt, wo notwendig, durch anamnestische u. s. w. Daten. Wenn demnach die Bilder dem Praktiker bei der Diagnosenstellung behilflich sein können, lehrt anderseits der Text den Anfänger, wie er einen Befund zu erheben und zu deuten hat.

Von den Krankheiten der Mund- und Rachenhöhle sind die praktisch wichtigen sämtlich dargestellt, wobei noch eine Anzahl seltenerer Krankheiten nicht vergessen sind. Die Bilder stellen möglichst Typen der betreffenden Krankheiten im Anschluss an einzelne beobachtete Fälle dar.

Münchener medicin. Wochenschrift 1894, Nr. 7. G. hat von der Lehmann'schen Verlagsbuchhandlung den Auftrag übernommen, einen Handatlas der Mund-, Rachen- und Nasen-Krankheiten herzustellen, welcher in knappester Form das für den Studirenden Wissenswerteste zur Darstellung bringen soll. Wie das vorliegende Büchelchen beweist, ist ihm dies in anerkennenswerter Weise gelungen. Die meist farbigen Bilder sind naturgetreu ausgeführt und geben dem Beschauer einen guten Begriff von den bezüglichen Erkrankungen. Für das richtige Verständnis sorgt eine jedem Falle beigefügte kurze Beschreibung. Mit der Auswahl der Bilder muss man sich durchaus einverstanden erklären, wenn man bedenkt, welch' enge Grenzen dem Verfasser gesteckt waren. Die Farbe der Abbildungen lässt bei manchen die Beleuchtung mit Sonnenlicht oder wenigstens einem weissen künstlichen Lichte vermuten, was besser besonders erwähnt worden wäre.

Der kleine Atlas verdient den Studirenden angelegentlichst empfohlen zu werden, zumal der Preis mässig ist. Er wird es ihnen erleichtern, die in Cursen und Polikliniken beim Lebenden gesehenen Bilder dauernd festzuhalten. Killian-Freiburg.

Lehmann's medicin. Handatlanten.

Band V:

Atlas der Hautkrankheiten.

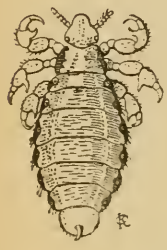

Mit 90 farbigen Tafeln und
17 schwarzen Abbildungen.

Herausgegeben
von

Dr. Karl Kopp,
Priv.-Doc. a. d. Universität
München.

Preis elegant gebunden
M. 10.—

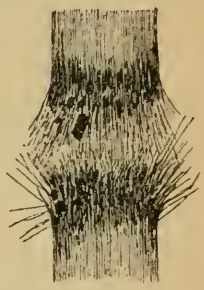

Urteile der Presse:

Allgemeine med. Centralzeitung 1893, Nr. 86.

Für keinen Zweig der Medicin ist die Notwendigkeit bildlicher Darstellung im höheren Grade vorhanden, als für die Dermatologie. Bei der grossen Zahl von Dermatosen ist es ja unmöglich, dass der Studierende während seiner nur zu kurren Lehrzeit jede einzelne Hautaffection auch nur einmal zu sehen bekommt, geschweige denn Gelegenheit hat, sich eingehend mit ihr vertraut zu machen. Nun ist es ja klar dass Wortbeschreibungen von einer Hautaffection nur eine höchst unvollkommene Vorstellung vermitteln können, es muss vielmehr bildliche Anschauung und verbale Erläuterung zusammenwirken, um dem Studierenden die charakteristischen Eigenschaften der Affection vorzuführen. Aus diesem Grunde füllt ein billiger Atlas der Hautkrankheiten eine wesentliche Lücke der medicinischen Literatur aus. Von noch grösserer Wichtigkeit ist ein solches Buch vielleicht für den praktischen Arzt, der nur einen Teil der Affectionen der Haut während seiner Studienzeit durch eigene Anschauung kennen gelernt hat, und doch in der Lage sein muss, die seiner Behandlung zugeführten Hautleiden einigermassen richtig zu beurteilen. Aus diesem Grunde gebührt dem Verfasser des vorliegenden Buches Anerkennung dafür, dass er sich der gewiss nicht geringen Mühe der Zusammenstellung des vorliegenden Atlas unterzogen hat; nicht minderen Dank hat sich die geehrte Verlagsbuchhandlung verdient, von der einerseits die Idee zur Herausgabe des Buches ausging, und die andrerseits es verstand, durch den billigen Preis das Buch jedem Arzte zugänglich zu machen. Was die Ausführung der Tafeln anbetrifft, so genügt sie allen Anforderungen: dass manche Abbildungen etwas schematisch gehalten sind, ist unserer Ansicht nach kein Fehler, sondern erhöht vielmehr die Brauchbarkeit des Atlas als Lehrmittel, der hiemit allen Interessenten aufs wärmste empfohlen ist.

Literarisches Centralblatt.

. . . . Besonderes Gewicht wurde neben bester Ausstattung auf einen staunenswert billigen Preis gelegt, der nur bei sehr grosser Verbreitung die Herstellungskosten zahlen kann. Jedenfalls hat die Verlagsbuchhandlung keine Kosten gescheut, um das Beste zu bieten; der Erfolg wird auch nicht ausbleiben.

Prof. Dr. Graser.

Lehmann's medicin. Handatlanten.

Band VI:

Atlas der Geschlechtskrankheiten.

Mit 51 farbigen Tafeln und 4 schwarzen Abbildungen.

Herausgegeben von Dr. **Karl Kopp**, Privatdocent a. d. Universität München

Preis elegant gebunden Mk. 7.—.

Der ärztliche Praktiker. Im Anschluss an den Atlas der Hautkrankheiten ist rasch der der Geschlechtskrankheiten von demselben Verfasser mit gleichen Vorzügen vollendet worden. 53 farbige und 4 schwarze Abbildungen bringen die charakteristischen Typen der syphilitischen Hauteffloreszenzen zur Darstellung, begleitet von einem kurzen beschreibenden Text. Nicht ohne triftigen Grund schickt der Autor den Abbildungen und deren Beschreibungen einen gedrängten Übersichtsartikel über den gegenwärtigen Stand der Venereologie voraus. Denn gar manche Anschauungen haben sich durch die Forschungen geändert, manche sind bis auf den heutigen Tag noch streitig geblieben. Die beiden Atlanten bilden einen für die Differenzierung der oft frappant ähnlichen Bilder spezifischer Natur unentbehrlichen Ratgeber. A. S.

Zeitschrift für ärztliche Landpraxis 1894, Nr. 1. Im Anschluss an den Atlas der Hautkrankheiten (besprochen in der Dezembernummer 1893, S. 384) ist der vorliegende Atlas der Geschlechtskrankheiten erschienen. Auch dieser Band wird dem Praktiker äusserst willkommen sein, und im vollen Masse die Absicht des Verf. erfüllen, eine zu jedem der zahlreichen Lehrbücher passende, jedermann zugängliche illustrative Ergänzung darzustellen und ein zweckmässiges Unterstützungsmittel für den Unterricht und das Privatstudium abzugeben.

Medico. Der vorliegende 6. Band der Lehmann'schen medicinischen Handatlanten, die wir bereits bei früherer Gelegenheit der Beachtung ärztlicher Kreise empfohlen haben, bringt eine Zusammenstellung von Chromotafeln aus dem Gebiete der venerischen Erkrankungen. Die Abbildungen sind im allgemeinen recht gut gelungen und sehr instruktiv; die wenigen Zeilen, die als Text den Bildern beigegeben sind, reichen vollkommen aus, da die Abbildungen selbst sprechen und weitläufigere Erklärungen überflüssig machen. Der Atlas bildet ein zweckmässiges Unterstützungsmittel für den Unterricht sowohl, wie für das Privatstudium und dürfte dem Arzte als Ergänzungswerk zum Lehrbuch der geschlechtlichen Krankheiten willkommen sein.

Centralblatt f. d. Krankh. d. Harn- u. Sexualorgane 1894 Nr. 9. . . . Die einzelnen Abbildungen sind in vollkommener Weise hergestellt und durch vorausgeschickte kurze Skizzen des Verlaufes und der Bedeutung der in dem Atlas wiedergegebenen venerischen Affektion verständlich gemacht. Das Werk wird jedem Arzte und Studirenden ein nützliches Hilfsbuch für seine Studien sein.

Lehmann's medic. Handatlanten.

Band VII:

Atlas und Grundriss

der

Ophthalmoscopie

und

ophthalmoscopischen Diagnostik.

Mit 5 Text- und 102 farbigen Abbildungen auf 64 Tafeln.

Von Professor **Dr. O. Haab**, Direktor der Augenklinik in Zürich.

Preis eleg. geb. **M. 10.—**.

Urteile der Presse:

Schmidt's Jahrbücher 1895, S. 211: Endlich wieder einmal ein Buch, das für den praktischen Arzt von wirklichem, dauerndem Nutzen, *für den im Ophthalmoscopieren auch nur einigermassen Geübten geradezu ein Bedürfnis ist. Das Buch enthält im I. Teil eine kurze vortreffliche Anleitung zur Untersuchung mit dem Augenspiegel. Was der Mediciner wissen muss und was er sich auch merken kann, das ist alles in diesen praktischen Regeln zusammengestellt. Der II. Teil enthält auf 64 Tafeln die Abbildungen des Augenhintergrundes in normalem Zustande und bei den verschiedenen Krankheiten. Es sind nicht seltene Fälle berücksichtigt, sondern die Formen von Augenerkrankungen, die am häufigsten und unter wechselndem Bilde vorkommen. Der grossen Erfahrung Haab's und seiner bekannten grossen Geschicklichkeit im Zeichnen ist es zu danken, dass ein mit besonderen Schwierigkeiten verbundener Atlas in dem vorliegenden Werke in geradezu vorzüglicher Weise zustande kam.*

(Lamhofer, Leipzig.)

Correspondenzblatt f. schweiz. Aerzte: *Ein prächtiges Werk. Die mit grosser Naturtreue wiedergegebenen Bilder des kranken und gesunden Augenhintergrundes bilden eine vorzügliche Studie für den ophthalmologischen Unterricht sowohl als für die ophthalmologische Diagnose in der Praxis.*

Eine vorzügliche Ergänzung zu diesem Atlas bildet das:

Skizzenbuch

zur Einzeichnung ophthalmoscopischer Beobachtungen des Augenhintergrundes.

Von Professor **Dr. O. Haab**,

Professor an der Universität und Direktor der Augenklinik in Zürich.

Preis gebunden M. 4.—.

Jeder Käufer des Haab'schen Atlas wird auch gern das Skizzenbuch erwerben, da er in diesem mit geringer Mühe alle Fälle, die er in seiner Praxis zu untersuchen hat, naturgetreu darstellen kann.

Lehmann's med. Handatlanten.
Band VIII.

Atlas und Grundriss der traumatischen
Fracturen und Luxationen

mit 200 farbigen und 200 schwarzen Abbildungen nach Originalzeichnungen von Maler Bruno Keilitz

von **Professor Dr. H. Helferich in Greifswald.**

Preis eleg. geb. **Mk. 10.—**

Dritte vollständig umgearbeitete Auflage.

Auf 68 farbigen Tafeln werden sämtliche Fracturen und Luxationen, die für den Studierenden und Arzt von praktischer Bedeutung sind, in mustergiltiger Weise zur Darstellung gebracht. Jeder Tafel steht ein erklärender Text gegenüber, aus dem alles Nähere über die anat. Verhältnisse, Diagnose und Therapie ersichtlich ist.

Ausserdem enthält der Band ein vollständiges Compendium der Lehre von den traum. Frakturen und Luxationen. Wie bei den Bildern, so ist auch im Texte das Hauptgewicht auf die Schilderung des praktisch Wichtigen gelegt, während Seltenheiten nur ganz kurz behandelt werden.

Zur Vorbereitung für das Examen ist das Buch vorzüglich geeignet. Der Preis ist in Anbetracht der prächtigen, in Farbendruck ausgeführten Bilder ein ganz aussergewöhnlich niedriger.

Professor Dr. Klausner schreibt: „Die Auswahl der Abbildungen ist eine vortreffliche, ihre Wiedergabe eine ausgezeichnete. Neben dem Bilde, wie es der Lebende nach der Verletzung bietet, finden sich die betreffenden Knochen- oder Gelenkpräparate, sowie eine besonders lehrreiche Darstellung der wichtigsten, jeweils zu berücksichtigenden topographisch-anatomischen Verhältnisse.

Im Texte sind die häufiger vorkommenden, den Arzt besonders interessierenden Knochenbrüche und Verrenkungen in ihrer diagnostischen und auch therapeutischen Beziehung eingehender, seltenere Formen kürzer erörtert. Die Absicht des Verfassers, *„den Studierenden die Einführung in das wichtige Gebiet der Lehre von den Fracturen und Luxationen zu erleichtern und Aerzten in der Praxis ein brauchbarer Ratgeber zu sein“*, ist als vorzüglich gelungen zu bezeichnen.

Der Verleger liess es sich angelegen sein, das Beste zu liefern; das Colorit der Tafeln ist schön, der Druck übersichtlich, die Ausstattung hübsch, der Preis ein mässiger.

Referent zweifelt nicht, dass der Wunsch des Verfassers, es möge Buch einigen Nutzen stiften, sich vollauf erfüllen wird.“

Verlag von J. F. LEHMANN in MÜNCHEN.

Lehmann's medic. Handatlanten.

Band IX:

ATLAS

des gesunden u. kranken Nervensystems

nebst Grundriss der Anatomie, Pathologie und Therapie desselben

von

Dr. Christfried Jakob,
prakt. Arzt in Bamberg, s. Z. I. Assistent der medicin. Klinik in Erlangen.

Mit einer Vorrede von *Prof. Dr. Ad. v. Strümpell*, Direktor der medicin. Klinik in Erlangen.

Mit 105 farbigen und 120 schwarzen Abbildungen sowie 284 Seiten Text und zahlreichen Textillustrationen.

Preis eleg. geb. **Mk. 10.—**

Prof. Dr. Ad. von Strümpell schreibt in seiner Vorrede zu dem vorliegenden Bande: Jeder unbefangene Beurteiler wird, wie ich glaube, gleich mir den Eindruck gewinnen, dass die Abbildungen Alles leisten, was man von ihnen erwarten darf. Sie geben die thatsächlichen Verhältnisse in deutlicher und anschaulicher Weise wieder und berücksichtigen in grosser Vollkommenheit fast alle die zahlreichen und wichtigen Ergebnisse, zu denen das Studium des Nervensystems in den letzten Jahrzehnten geführt hat. Dem Studierenden sowie dem mit diesem Zweige der medicinischen Wissenschaft noch nicht näher vertrauten praktischen Arzt, ist somit die Gelegenheit geboten, sich mit Hilfe des vorliegenden Atlasses verhältnismässig leicht ein klares Bild von dem jetzigen Standpunkte der gesamten Neurologie zu machen.

In Vorbereitung befinden sich:

Wandtafeln für den neurologischen Unterricht.

Herausgegeben von

Prof. Dr. Ad. v. Strümpell in Erlangen. und **Dr. Chr. Jakob** in Bamberg.

15 Tafeln im Format von 80 cm zu 100 cm.

Preis in Mappe **Mk. 50.—.**

Der Text in den Bildern ist lateinisch.

Lehmann's medicin. Handatlanten.

Band X.

Atlas und Grundriss der Bakteriologie

und

Lehrbuch der speciellen bakteriolog. Diagnostik.

Von

Prof. **Dr. K. B. Lehmann** und **Dr. R. Neumann**
in Würzburg.

Bd. I Atlas mit 558 farb. Abbildungen auf 63 Tafeln, Bd. II Text 450 Seiten mit 70 Bildern.

Preis der 2 Bände eleg. geb. Mk. 15.—

Münch. medic. Wochenschrift 1896 Nr. 23. Sämtliche Tafeln sind mit ausserordentlicher Sorgfalt und so naturgetreu ausgeführt, dass sie ein glänzendes Zeugnis von der feinen Beobachtungsgabe sowohl, als auch von der künstlerisch geschulten Hand des Autors ablegen.

Bei der Vorzüglichkeit der Ausführung und der Reichhaltigkeit der abgebildeten Arten ist der Atlas ein wertvolles Hilfsmittel für die Diagnostik, namentlich für das Arbeiten im bakteriologischen Laboratorium, indem es auch dem Anfänger leicht gelingen wird, nach demselben die verschiedenen Arten zu bestimmen. Von besonderem Interesse sind in dem 1. Teil die Kapitel über die Systematik und die Abgrenzung der Arten der Spaltpilze. Die vom Verfasser hier entwickelten Anschauungen über die Variabilität und den Artbegriff der Spaltpilze mögen freilich bei solchen, welche an ein starres, schablonenhaftes System sich weniger auf Grund eigener objektiver Forschung, als vielmehr durch eine auf der Zeitströmung und unerschütterlichem Autoritätsglauben begründete Voreingenommenheit gewöhnt haben, schweres Bedenken erregen. Allein die Lehmann'schen Anschauungen entsprechen vollkommen der Wirklichkeit und es werden dieselben gewiss die Anerkennung aller vorurteilslosen Forscher finden. — —

So bildet der Lehmann'sche Atlas nicht allein ein vorzügliches Hilfsmittel für die bakteriologische Diagnostik, sondern zugleich einen bedeutsamen Fortschritt in der Systematik und in der Erkenntnis des Artbegriffes bei den Bakterien. Prof. Dr. Hauser.

Allg. Wiener medicin. Zeitung 1896 Nr. 28. Der Atlas kann als ein sehr sicherer Wegweiser bei dem Studium der Bakteriologie bezeichnet werden. Aus der Darstellungsweise Lehmann's leuchtet überall gewissenhafte Forschung, leitender Blick und volle Klarheit hervor.

Pharmazeut. Zeitung 1896 S. 471/72. Fast durchweg in Originalfiguren zeigt uns der Atlas die prachtvoll gelungenen Bilder aller für den Menschen pathogenen, der meisten tierpathogenen und sehr vieler indifferenter Spaltpilze in verschiedenen Entwickelungsstufen.

Trotz der Vorzüglichkeit des „Atlas" ist der „Textband" die eigentliche wissenschaftliche That.

Für die Bakteriologie hat das neue Werk eine neue, im Ganzen auf botanischen Prinzipien beruhende Nomenklatur geschaffen und diese muss und wird angenommen werden. C. Mez - Breslau.

Lehmann's medic. Hand-Atlanten.

Band XI/XII:

Atlas u. Grundriss der patholog. Anatomie.

In 120 farbigen Tafeln nach Originalen von Maler **A. Schmitson.**
Von Obermedicinalrat Professor **Dr. O. Bollinger.**

Prof. Bollinger hat es unternommen, auf 120 durchwegs nach Original-Präparaten des pathologischen Institutes in München aufgenommenen Abbildungen einen Atlas der pathologischen Anatomie zu schaffen und diesem durch Beigabe eines concisen, aber umfassenden Grundrisses dieser Wissenschaft, auch die Vorzüge eines Lehrbuches zu verbinden.

Von dem glücklichen Grundsatze ausgehend, unter Weglassung aller Raritäten, nur das dem Studierenden wie dem Arzte wirklich Wichtige, das aber auch in erschöpfender Form zu behandeln, wurde hier ein Buch geschaffen, das wohl mit Recht zu den praktischsten und schönsten Werken unter den modernen Lehrmitteln der medizinischen Disziplinen zählt. Es ist ein Buch, das aus der Sectionspraxis hervorgegangen und daher wie kein anderes geeignet ist, dem secierenden Arzte und Studenten Stütze resp. Lehrer bei der diagnostischen Section zu sein.

Die farbigen Abbildungen auf den 120 Tafeln sind in 15fachem Farbendruck nach Originalaquarellen das Malers A. Schmitson hergestellt und können in Bezug auf Naturwahrheit und Schönheit sich dem besten auf diesem Gebiete geleisteten ebenbürtig an die Seite stellen. Auch die zahlreichen Textillustrationen sind von hervorragender Schönheit. Der Preis ist im Verhältnis zum Gebotenen sehr gering.

Excerpta medica (1896. 12): Der Band birgt lauter Tafeln, die unser Bewunderung erregen müssen. Die Farben sind so naturgetreu wiedergegeben, dass man fast vergisst, nur Bilder vor sich zu haben. Auch der Text dieses Buches steht, wie es sich bei dem Autor von selbst versteht, auf der Höhe der Wissenschaft, und ist höchst präcis und klar gehalten.

Korrespondenzblatt f. Schweizer Aerzte 1895 24: Die farbigen Tafeln des vorliegenden Werkes sind geradezu mustergiltig ausgeführt. Die complicierte Technik, welche dabei zur Verwendung kam (15facher Farbendruck nach Original-Aquarellen) lieferte überraschend schöne, naturgetreue Bilder, nicht nur in der Form, sondern eben namentlich in der Farbe, so dass man hier wirklich von einem Ersatz des natürlichen Präparates reden kann. Der praktische Arzt, welcher erfolgreich seinen Beruf ausüben soll, darf die pathol. Anatomie, „dieser Grundlage des ärztl. Wissens und Handelns" (Rokitansky) zeitlebens nie verlieren. — Der vorliegende Atlas wird ihm dabei ein ausgezeichnetes Hilfsmittel sein, dem sich zur Zeit, namentlich wenn man den geringen Preis berücksichtigt, nichts Aehnliches an die Seite stellen lässt. Die Mehrzahl der Tafeln sind reine Kunstwerke; der verbindende Text aus der bewährten Feder Prof. Bollinger's gibt einen zusammenhängenden Abriss der für den Arzt wichtigsten path.-anat. Processe. — Verfasser und Verleger ist zu diesem prächtigen Werke zu gratulieren.

E. Haffter
(Redacteur d. Corr.-Bl. f. Schweizer Aerzte).

Lehmann's medicinische Handatlanten

Band XIII.

Atlas und Grundriss
der
Verbandlehre.

Mit 120 Tafeln und zahlreichen Textabbildungen nach Originalzeichnungen von Maler Johann Fink
von
Privatdozent Dr. A. Hoffa in Würzburg.

8 Bogen Text. Preis elegant geb. Mk. 7.—.

Dieses Werk verbindet den höchsten praktischen Wert mit vornehmster, künstlerischer Ausstattung. Das grosse Ansehen des Autors allein bürgt schon dafür, dass dieses instruktive Buch, das die Bedürfnisse des Arztes ebenso wie das für den Studierenden Nötige berücksichtigt, sich bald bei allen Interessenten Eingang verschafft haben wird. Die Abbildungen sind durchwegs nach Fällen aus der Würzburger Klinik des Autors in prächtigen Originalaquarellen durch Herrn Maler Fink wiedergegeben worden.

Band XV.

Atlas und Grundriss
der
inneren Medicin und klinischen Diagnostik
von

Dr. Christfried Jakob, prakt. Arzt in Bamberg,
s. Z. erster Assistent der medic. Klinik in Erlangen.

ca. 15 Bogen Text, 80 farbige Tafeln und zahlreiche Textillustrationen.

Preis elegant geb. Mk. 10.—.

Dieser Band dürfte wegen der ganz ausserordentlich praktischen und anschaulichen Art, in der er fast sämtliche innere Krankheiten durch Schemata, in welchen die Krankheitsbefunde farbig eingetragen sind, illustriert, weiteste Verbreitung finden. Der Student, der sich für das Examen vorbereitet, wie der Arzt, der in der Praxis thätig ist, wird ihn gleichermassen mit Vorteil benützen.

Grundzüge der Hygiene

von **Dr. W. Prausnitz,**
Professor an der Universität Graz.

Für Studierende an Universitäten und technischen Hochschulen, Aerzte, Architekten und Ingenieure.

3. vermehrte und erweiterte Auflage. — Mit 200 Abbildungen.
Preis broch. M. 7.—, eleg. geb. M. 8.—.

Das Vereinsblatt der pfälz. Aerzte schreibt: Dieses Lehrbuch der Hygiene ist in seiner kurz gefassten, aber präcisene Darstellung vorwiegend geeignet zu einer raschen Orientierung über das Gesamtgebiet dieser jungen Wissenschaft. Die flotte, übersichtliche Darstellungsweise, Kürze und Klarheit, verbunden mit selbständiger Verarbeitung und kritischer Würdigung der neueren Monographien und Arbeiten, Vermeidung alles unnötigen Ballastes sind Vorzüge, die gerade in den Kreisen der praktischen Aerzte und Studenten, denen es ja zur Vertiefung des Studiums der Hygiene meist an Zeit gebricht, hoch geschätzt werden.

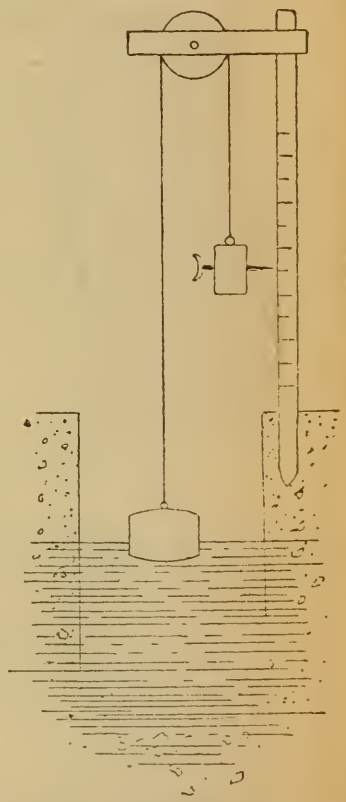

Fortschritte d. Medicin.

Der Autor hat es versucht, in dem vorliegenden Buche auf 473 Seiten in möglichster Kürze das gesamte Gebiet der wissenschaftlichen Hygiene so zur Darstellung zu bringen, dass diese für die Studierenden die Möglichkeit bietet, das in den hygienischen Vorlesungen und Cursen Vorgetragene daraus zu ergänzen und abzurunden. Das Buch soll also einem viel gefühlten und oft geäussertem Bedürfnisse nach einem kurzen Leitfaden der Hygiene gerecht werden

In der That hat Prausnitz das vorgesteckte Ziel in zufriedenstellender Weise erreicht. Die einzelnen Abschnitte des Buches sind alle mit gleicher Liebe behandelt, Feststehendes ist kurz und klar wiedergegeben, Controversen sind vorsichtig dargestellt und als solche gekennzeichnet; selbst die Untersuchungsmethoden sind kurz und mit Auswahl skizziert und das Ganze mit schematischen, schnell orientierenden Zeichnungen zweckmässig illustriert. Referent wäre vollkommen zufrieden, künftig konstatieren zu können, dass die von ihm examinierten Studierenden der Medicin den Inhalt des Buches aufgenommen — und auch verdaut haben.

Halle a. S. *Renk.*

Die typischen Operationen und ihre Uebungen an der Leiche.

Kompendium der chirurgischen Operationslehre.

Vierte erweiterte Auflage
von
Oberstabsarzt **Dr. E. Rotter.**
388 Seiten.
Mit 116 Illustrationen
Eleg. geb. **M. 8.—.**

Die **Münchener medic. Wochenschrift** schreibt: Nachdem erst vor relativ kurzer Zeit die 3. Auflage des Rotter'schen Buches hier besprochen wurde, liegt — der beste Beweis für die allgemeine Anerkennung der Vorzüge des Werkchens — schon die 4. Auflage vor. Die klare Anordnung des Stoffes, die kurze präcise Darstellung der verschiedenen Operationen, die sich sowohl von einer zu cursorischen Behandlung, als einem zu detaillierten, in Kleinigkeiten sich verlierenden Ausführen ferne hält, neben der topographischen Anatomie, den speciell bei dem Eingriff zu berücksichtigenden Momenten, doch genügend auf Modificationen, Indication, statistische Verhältnisse eingeht, und dadurch die Lektüre zu einer wesentlich interessanteren macht, lässt, (wie die Aufnahme zeigt) das Werk nicht nur für den studierenden, an der Leiche übenden Arzt, sondern auch für den praktisch thätigen Collegen, speciell den Feldarzt, ein treffliches Hilfsbuch sein. Die klaren hübschen Holzschnitte in anschaulicher Grösse und reicher Zahl eingefügt, erhöhen die Brauchbarkeit des Büchleins wesentlich; ebenso wird die Anführung einer Reihe anscheinend kleinerer Momente, Verbesserungen etc., wie sie z. B. für den Feldgebrauch angegeben wurden sowie einer Reihe von Ratschlägen hierin competenter Autoritäten, speciell von Nussbaums, von vielen sehr geschätzt werden.

Referent zweifelt nicht, dass das Werkchen, das die neuesten Operationen und operativen Modificationen völlig berücksichtigt und somit durchaus auf modernem Standpunkt steht, zu seinen bisherigen Freunden sich noch zahlreiche neue erwerben wird. Die hübsche Ausstattung macht das Buch auch äusserlich zu einem sehr handlichen. Ein ausführliches Autoren- und Sachregister ist nicht minder als Vorzug anzuerkennen. Schreiber.

Verlag von J. F. LEHMANN in MÜNCHEN.

Cursus der topographischen Anatomie

von **Dr. N. Rüdinger**, o. ö. Professor an der Universität München.
Dritte stark vermehrte Auflage.
Mit 85 zum Teil in Farben ausgeführten Abbildungen.
Preis broschiert Mk. 9.—, gebunden Mk. 10.—.

Das Original ist in 3 Farben ausgeführt.

Allg. medic. Centralzeitung, 1892, 9. März: Der Verfasser des vorliegenden Buches hat einem wirklichen Bedürfnis abgeholfen, indem er den Studierenden und Aerzten ein aus der Praxis des Unterrichts hervorgegangenes Werk darbietet, das in verhältnismässig kurzem Raum alles Wesentliche klar und anschaulich zusammenfasst. Einen besonderen Schmuck des Buches bilden die zahlreichen, in moderner Manier und zum Teil farbig ausgeführten Abbildungen. Wir können das Werk allen Interessenten nicht dringend genug empfehlen.

Verlag von J. F. LEHMANN in MÜNCHEN.

Geburtshülfliche Taschen-Phantome.

Von **Dr. K. Shibata.**

Mit einer Vorrede von **Professor Dr. Frz. von Winckel.**

16 Seiten Text. Mit 8 Text-Illustrationen, zwei in allen Gelenken beweglichen Früchten und einem Becken.

Dritte vielfach vermehrte Auflage. In Lwd. geb. Mk. 3.—

Das **Correspondenzblatt f. Schweizer Aerzte** schreibt:

Meggendorfer's bewegliche Bilderbücher im Dienste der Wissenschaft. Der kleine Geburtshelfer in der Westentasche. Letzteres gilt buchstäblich, denn das niedliche Büchelchen lässt sich in jedem Rockwinkel unterbringen. Es enthält ausser 8 Textillustrationen Phantome aus starkem Papier, nämlich ein dem Einband-Carton aufgeleimtes Becken und zwei Früchte mit beweglichem Kopf und Extremitäten. Diese Frücht e lassen sich in das Becken einschieben und daraus entwickeln; die eine, von der Seite gesehene, dient zur Demonstration der Grad-, die andere, von vorne gesehen, zu derjenigen der Schieflage.

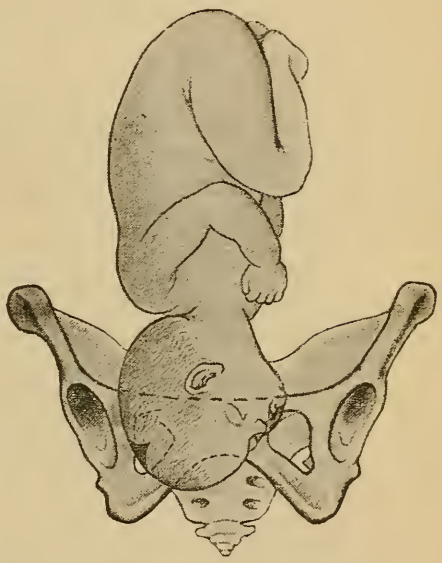

Da auch der Rumpf durch ein Charnier beweglich gemacht ist, lassen sich die Einknickungen desselben bei Gesichts-, Stirn- und Vorderscheitelstellungen, sowie bei den Schieflagen naturgetreu nachahmen. Die Peripherien des Kopfes, welche bei den verschiedenen Lagen des letzteren als grösste das Becken passiren, sind am Phantom durch Linien bezeichnet, auf welchen die Grösse des betreffenden Umfanges notiert ist.

Mit diesem kleinen und leicht bei sich zu tragenden Taschenphantom kann sich derjenige, welcher eine solche Nachhilfe wünscht, jederzeit äusserst leicht Klarheit über die Verhältnisse der Kindesteile zu den mütterlichen Sexualwegen verschaffen — die erste Bedingung für richtige Prognose und Therapie.

E. Haffter.

COLUMBIA UNIVERSITY

This book is due on the date indicated below, or at the expiration of a definite period after the date of borrowing, as provided by the rules of the Library or by special arrangement with the Librarian in charge.

DATE BORROWED	DATE DUE	DATE BORROWED	DATE DUE

C28(638)M50

Redacteur:
Dr. Bernhard Spatz
Ottostrasse 1/I.

Auflage 4200.

Landwehrstrasse 70.
Verlag:
J. F. Lehmann.

MÜNCHENER MEDICINISCHE WOCHENSCHRIFT

täglich dehnt sich der Leserkreis noch aus, was wohl der beste Beweis für die Gediegenheit des Blattes ist. Ihr Preis beträgt franco unter Band 6 M. Bestellungen nimmt der Verleger wie alle Buchhandlungen und Postämter entgegen.

Probenummern stehen gratis und franco zur Verfügung.

J. F. Lehmann's Verlag,
München, Landwehrstr. 70.